

# WundForum

Das Magazin für Wundheilung und Wundbehandlung

Heft 3/2008 – 15. Jahrgang

Forschung

**Inhibition von MMPs  
in chronischen Wunden  
durch TenderWet**

Kasuistik

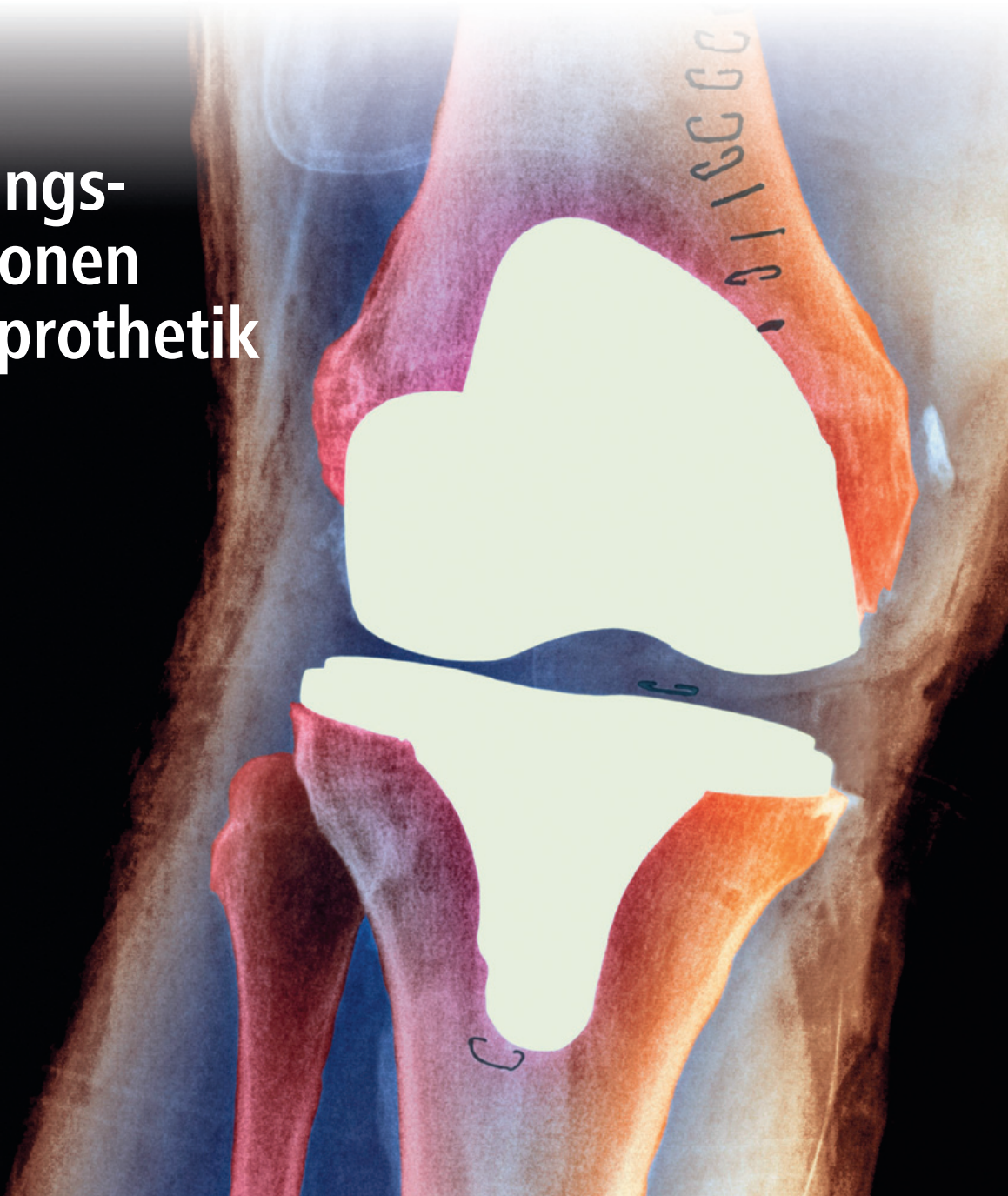
**TenderWet active  
in der Anwendung bei  
Problemwunden**

Praxiswissen

**Rolle der lokalen Ozon-  
therapie in der Abheilung  
von Beinulzera**

Titelthema

**Wundheilungs-  
komplika-  
tionen  
nach Endoprothetik**





Weil geschädigte Haut  
Hilfe zur  
Regeneration  
braucht.

## Hydroaktive Wundbehandlung von HARTMANN.

Heilung hautnah: In der täglichen Praxis brauchen speziell chronische Wunden therapeutisch effiziente Behandlungskonzepte. Dies erfordert ein hohes Fachwissen und eine optimale Produktversorgung. Hydroaktive Wundauflagen von HARTMANN sind indikationsgerecht auf die unterschiedlichen Phasen der Wundheilung abgestimmt und fördern so einen effizienten Behandlungserfolg.

[www.hartmann.info](http://www.hartmann.info)



hilft heilen.



# Inhalt

## Im Focus

Kurzmeldungen ..... 4

Rechtsprechung:  
Produktpiraterie –  
(k)eine olympische Disziplin!? ..... 5

Kongresse und Fortbildungen ..... 6  
Buchtipps ..... 7

## Titelthema

Wundheilungskomplikationen nach  
Endoprothetik: Sind exponierte Prothesen  
noch zu retten? ..... 10

## Forschung

Inhibition von Matrix-Metalloproteasen-  
Aktivität in chronischen Wunden durch  
TenderWet mit Polyacrylat-Superabsorber ..... 14

## Kasuistik

TenderWet active in der Anwendung  
bei chronischen Problemwunden ..... 19

## Praxiswissen

Rolle der lokalen Ozontherapie in der  
Abheilung von Beinulzera ..... 22

Praktische Aspekte der lokalen  
Wundtherapie: der Wundverband (II) ..... 26

Impressum ..... 31

# Editorial

Verehrte Leserinnen und Leser,

die Pathophysiologie der gestörten Wundheilung ist längst noch nicht in allen Details erforscht, wenngleich die heutigen Erkenntnisse durchaus begründete Therapiekonzepte ermöglichen und aktiv und korrigierend in die gestörten Wundheilungsprozesse eingegriffen werden kann. Ein wichtiger Meilenstein in der modernen Wundbehandlung war dabei die Erkenntnis, dass „trockene Wunden tote Wunden sind“, und so konnte sich im Laufe der Zeit die feuchte Wundbehandlung als Standard insbesondere zur Behandlung chronischer Problemwunden etablieren.

Mit dem Wundkissen TenderWet hatte HARTMANN den Praktikern dazu ein System zur Nasstherapie an die Hand gegeben, das in der über 10-jährigen klinischen Praxis immer wieder durch seine rasche und effiziente Reinigung von Problemwunden überzeugte. Nun hat sich in einer Studie gezeigt, dass TenderWet darüber hinaus in die fehlgesteuerten Zellmechanismen eingreifen und Matrix-Metalloproteasen (MMPs) binden und hemmen kann. Übermäßige Mengen an MMPs aber wurden als schwerwiegender wundheilungsstörender Faktor identifiziert. Die ausführliche Studie, die eine außerordentliche praktische Relevanz hat, finden Sie in dieser WundForum-Ausgabe auf den Seiten 14 bis 18.

Aber auch die anderen Beiträge zeichnen sich durch ihre Praxisnähe aus. Denn es ist und bleibt ein großes Anliegen des HARTMANN WundForum, engagierten Wundtherapeuten mit praktischen Erkenntnissen zur Seite zu stehen.

In diesem Sinne grüßt Sie bis zum nächsten Mal

Ihr

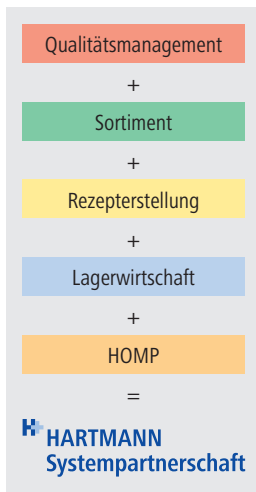Michael Leistenschneider



Michael Leistenschneider,  
Marketing Deutschland  
der PAUL HARTMANN AG

HARTMANN Systempartnerschaft

Entlastung und mehr Effizienz im Praxismanagement



Überbestände, eingeschränkter Lagerraum, zig verschiedene Lieferanten – und Praxispersonal, das sich, anstatt seiner medizinischen Kernkompetenz nachzugehen, mit arbeitsintensiven Aufgabenstellungen wie Warenmanagement, Sortimentsplanung und Lagerhaltung „auseinandersetzen“ muss. Vor allem in größeren ambulant operierenden Tages- und Praxiskliniken binden logistische Managementprozesse wie diese oftmals erhebliche zeitliche und finanzielle Kapazitäten.

Die HARTMANN HARTMANN Systempartnerschaft bietet hier eine praxisgerechte und ganzheitliche Lösung für mehr Effizienz im Praxis- bzw. Beschaffungsmanagement für medizinischen Sachbedarf.

HARTMANN erweitert damit sein Portfolio um produktbegleitende Beratungsdienstleistungen, die die Inhaber ambulant operierender Praxen unterstützen, Personal-, Material- und Finanzressourcen optimal zu nutzen, um so mehr Honorar durch Einsparungen zu erwirtschaften.

Fünf Bausteine für ein optimiertes Praxismanagement

Die Systempartnerschaft für ambulant operierende Praxen basiert auf fünf Bausteinen, die entweder einzeln oder miteinander kombiniert in Anspruch genommen werden können: Qualitätsmanagement, Sortimentsmanagement, Rezepterstellung, Lagerwirtschaft und das elektronische HARTMANN Order Management Portal (HOMP).

Im Rahmen des **Qualitätsmanagements** hilft HARTMANN bei der Einführung eines QM-Systems durch informative Gruppenseminare, umfassende Individualberatung vor Ort oder eine professionelle Unterstützung in der Umsetzung durch weitere HARTMANN-Partner. Das Ergebnis ist dann im Idealfall ein zertifiziertes QM-System innerhalb von 12 Monaten.

„Oft haben Praxen viel zu große Lagerbestände. Die Produkte sind nicht geordnet, und der Überblick über die Bestände und den Bedarf ist längst verloren gegangen. **Sortimentsmanagement** heißt deshalb vor allem Sortimentsstraffung“, erläutert Gerhard Egersdörfer, der als Entwickler von Serviceleistungen für die Systempartnerschaft verantwortlich ist.

Ziel des Sortimentsmanagements ist somit die bedarfsgerechte Bestellung der benötigten Produkte. Artikel- und Lieferantenvielfalt werden reduziert, im Gegenzug die Soll-Mengen und Reichweiten der tatsächlich benötigten Produkte errechnet. Im Ergebnis entsteht ein strukturierter Bestellprozess, der das Risiko von Doppel- und Fehlbestellungen verringert. Auf diese Weise reduziert sich das im Lager gebundene Kapital, nicht selten kann es sogar halbiert werden.

Der Baustein **Rezepterstellung** beinhaltet die Bestellung von Sprechstundenbedarf, die ebenfalls oftmals ein zeitraubendes Unterfangen darstellt.

Zeit und Kraft binden häufig auch Prozesse wie Warenannahmen, interne Transporte, Regalbestückungen und Verwaltungsaufgaben. Diese Situation ist nur allzu bekannt: Ware wird angeliefert, vor die Tür gestellt und keiner hat Zeit, diese wegzuräumen. An manchen Tagen stehen gleich mehrere Lieferanten in der Praxis und rauben dem Praxisteam wertvolle Zeit, die für die Versorgung der Patienten dringender gebraucht werden würde.

Als Systempartner übernimmt HARTMANN auf Wunsch die gesamte **Lagerwirtschaft** für medizinischen Sachbedarf. Dazu zählt das Abdecken des kompletten Warenflusses, bis in den Lagerraum hinein zu liefern (auch mit „Einschleusen“ der Ware), Warenbestände zu überprüfen und Bestellungen aufzunehmen. Mit anderen Worten: HARTMANN verantwortet das gesamte Bestellwesen, was auch die Versorgung mit Nicht-HARTMANN-Ware beinhaltet. Individuellen Produktwünschen kann damit immer entsprochen werden.



Abb. 1 Der Logistikdienstleister liefert gebündelt HARTMANN-Produkte an. Verpackungsabfall wird nach dem Einräumen gleich wieder entsorgt.

Abb. 2 Die Erfassung der Lagerbestände per Barcode-Scanner und die Übermittlung der Daten per Internet vereinfachen den Bestellvorgang und eliminieren Fehlerquellen.

Abb. 3 Der Mitarbeiter des Logistikdienstleisters schleust sich ins OP-Lager ein, erfasst die Bestände und füllt die Regale auf. Fachpersonal wird wirksam entlastet.

Abb. 4 Mit einem Barcode-Scanner werden alle für das Bestellwesen relevanten Daten erfasst.

Entscheidende Prozessverbesserungen verspricht darüber hinaus ein weiteres Tool: Das **HARTMANN Order Management Portal (HOMP)** sichert eine reibungslose Abwicklung von Order- und Lieferprozessen. Die eingesetzte Technologie gewährleistet dabei absolute Transparenz im Prozess für alle Verantwortlichen.

Dabei bietet HARTMANN eine Auswahl aus drei unterschiedlichen Modellen (Auftrag direkt, Stichtagsinventur, permanente Inventur), einen einheitlichen und schnellen Bestellprozess per Barcode-Scanner sowie die Auslieferung exakt nach den Vorgaben der jeweiligen Praxis. Die standardisierten Prozesse sind so ein effizienter, Zeit und Kosten sparender Beitrag zum Qualitätsmanagement.

Fazit: Mit der Systempartnerschaft bietet HARTMANN Arztpraxen weit mehr als Produkte, nämlich wertvolle Dienstleistungen aus einer Hand. „Wenn sich eine Praxis für die Systempartnerschaft entscheidet, definieren unsere Berater im ersten Schritt gemeinsam mit den für die Organisation Verantwortlichen die Zielsetzung, um dann den Optimierungsbedarf zu analysieren. Danach erarbeiten wir individuelle, auf die jeweilige Praxis zugeschnittene Konzepte“, so Egersdörfer. „Denn Ärzte behandeln nun mal lieber, als sich um Kleinteile-Nachschub zu kümmern.“

Weitere Informationen zur HARTMANN Systempartnerschaft bei Tatiana Mamiy, Service & Business-Prozess-Management, unter der Telefonnummer 07321-36-1507 oder per E-Mail unter [homp@hartmann.info](mailto:homp@hartmann.info). ■

## Rechtsprechung

### Produktpiraterie – (k)eine olympische Disziplin !?

Meldungen über Plagiate aus Fernost und vielen Ländern aus dem Billigproduktbereich werden zur Kenntnis genommen und vielfach ohne besonderes Problembewusstsein abgespeichert. Geht es doch zumeist um Imitationen hochwertiger Uhren oder persönlicher Accessoires wie Kleidung und Schmuck. Wer denkt da schon an besondere Gefahren, wenn der auch nur trügerische Schein höchster Qualität für ein paar Euro erschwinglich erscheint. Die wirtschaftlich existenzielle Gefahr für Hersteller der Originalprodukte wird dabei nur wenig berücksichtigt. Wie ist es aber, wenn gefährliche Produktfälschungen Leben und Gesundheit unserer Mitbürger gefährden sollten? Vielleicht haben wir diese Problematik bisher einfach verdrängt oder gar nicht als realistisch in erdenkliche Gefahrenpotenziale einbezogen. Jedenfalls erscheint spätestens aktuell ein Umdenken angesagt. Mit erheblichen Risiken behaftete Imitate im Bereich von Arzneimitteln und Medizin-

produkten scheinen – wie bisher nur im reinen Consumerbereich bekannt – den Gesundheitsmarkt entdeckt zu haben und gefahrerhöhend in Angriff zu nehmen.

### Aktionen und erste Reaktionen im Gesundheitsrecht

Nach Pressemeldungen und Statements der pharmazeutischen Industrie ist schon heute auf dem Arzneimittelmarkt ein entschiedenes Vorgehen gegen internationale Produktpiraterie geboten, um Europas Patienten vor bis zu tödlichen Risiken hochgefährlicher Fälschungen im Pharmabereich zu schützen. Dabei werden nicht mehr allein so genannte Lifestyle-Produkte wie Erektionshilfen, Haarwuchsmittel und Diätprodukte mit oft nicht beherrschten Risiken nachgemacht, sondern auch onkologische Präparate und Medikamente gegen Herzkrankheiten und Infektionen bei oft verändertem oder deutlich geringerem Wirkstoffinhalt im Vergleich mit den Originalprodukten. Im Ergebnis werden damit Patienten einem im Einzelfall nicht beherrschbaren Gefahrenpotenzial ausgesetzt.

Nach Erkenntnissen der EU-Kommission beschränkt sich Produktpiraterie nicht mehr ausschließlich oder überwiegend auf Importe aus Fernost etc. Illegaler Handel wird zunehmend aus weniger strikt überwachten EU-Ländern ausgehend betrieben, um das Einfuhrisiko in Form von Überprüfungen der Zollbehörden auszuschließen. Illegale Machenschaften der Produktpiraterie haben mittlerweile den EU-Kommissar Günter Verheugen veranlasst, bereits im Oktober 2008 inhaltlich noch auf dem Prüfstand stehende Gegenmaßnahmen in einem Pharma-Gesetzespaket zu ergreifen (Quelle: NRZ vom 23.08.2008 – Rubrik: Wirtschaft und Verbraucher – „Gefälschte Arzneimittel machen Sorgen“).

Der eine oder andere Leser mag betroffen berührt sein von einem solchen Maß an Patientengefährdung und Illegalität. Natürlich handelt es sich bei diesen Machenschaften im Arzneimittelmarkt um hoch kriminelles Handeln mit einer im Rahmen dieser Erörterung nicht weiter dargestellten erheblichen Strafbarkeit. Doch im Rahmen des Spektrums dieser Zeitschrift ist der Betrachter vielleicht geneigt, diese außerhalb seines Wirkungskreises liegende Problematik zwar missbilligend zur Kenntnis zu nehmen, ohne vergleichbare Gefahren in seinem beruflichen Spektrum der Wundversorgung auch nur im Entferntesten zu erahnen.

Wie ist es nun wirklich um die Sicherheit der Wundversorgung mit angebotenen Medizinprodukten bestellt? Selbstredend gilt das uneingeschränkte Vertrauen gegenüber renommierten Herstellern, die mit GMP-Verfahren (good manufacturing practice) unter Einhaltung der gesetzlich normierten Sicherheitsvorgaben ausschließlich abgesicherte Medizinprodukte zur Patientenversorgung in den Verkehr bringen. Wie aber



Ein Beitrag von  
Hans-Werner Röhlig,  
Oberhausen

steht es mit einzelnen „Sonderangeboten“ z. B. bei Wundaufgaben, falls es sie denn gibt und sie eingesetzt werden sollten?

### Gefahrenkreis von Imitaten von Medizinprodukten zur Wundversorgung

Es ist Fakt: Seit Mitte 2006 wurden auf dem deutschen Markt bedenkliche Imitate eingeführter Wundaufgaben aufgefunden mit Auslieferung über den Fachhandel und Apotheken zur damit erfolgten therapeutischen Anwendung.

Neben labortechnisch geprüften und festgestellten Mängeln war teilweise an einzelnen Produkten aus diversen Chargen folgende offensichtlich dem geschulten Anwender erkennbare Fehlerhaftigkeit festzustellen, die nur exemplarisch und nicht abschließend aufgeführt sei:

- Produkte mit sichtbar unterbrochener Sterilbarriere,
- fleckige Ware mit bereits von außen erkennbarer Verunreinigung,
- mit Metallsplintern behaftete Wundaufgaben.

Diese Mängelliste mag ausreichen, die Bedenklichkeit des Inverkehrbringens, des Vertriebs und der Anwendung derart mangelhafter Wundaufgaben zu indizieren, ohne hier weitere Ausführungen zu labortechnisch festgestellten weiteren Gefahrenquellen hinsichtlich bedenklicher Biokompatibilität etc. im Einzelnen ausführen zu müssen. Auch sei nur am Rande vermerkt, dass eine Charge Steriltüten ohne Inhalt aufwies, was zwar nicht als Patientengefährdung auszulegen ist,

wohl aber auf ein nicht geeignetes Qualitätssicherungssystem herstellerseits hinweist.

In der Sache selbst kann Entwarnung signalisiert werden: Auf nachdrücklichen Gefahrenhinweis mit Risikomeldung hat inzwischen Mitte 2008 das BfArM (Bundesinstitut für Arzneimittel und Medizinprodukte) reagiert und eine Rückrufaktion eingeleitet, sodass nunmehr Deutschland bundesweit von den betroffenen, mit Mängeln belasteten Chargen frei sein sollte.

Dieses Indiz letztlich funktionierender Marktüberwachung durch die Aufsichtsbehörden darf und soll nicht dazu verleiten, das Gefahrenpotenzial einer Produktpiraterie mit einhergehender Patientengefährdung außer Acht zu lassen. Die Erfahrung auf diesem Gebiet zeigt, dass der Anreiz selbst zu gefährlichen Produktimitationen ungebrochen ist. Deshalb gilt es: Augen auf und wehret kriminellen Versuchen und Anfängen!

### Rechtliche Betrachtung

Es steht in diesem Zusammenhang außer Frage, dass es in Deutschland mit Strafandrohung sanktioniert ist, ein Medizinprodukt mit vermeintlich Sicherheit oktroyierender CE-Kennzeichnung zu versehen und in den Verkehr zu bringen, wenn die grundlegenden Anforderungen wie im beschriebenen Einzelfall nachweislich offensichtlich nicht erfüllt sind (§§ 6 Abs. 1, 2 in Verbindung mit §§ 41 Nr. 2, 3 MPG). Das ist die eine Seite, die aufzeigt, dass allein rechtliche Vorgaben und Sanktionen nicht lückenlos vor kriminellen Machenschaften höchst gefährlicher Produktpiraterie zu schützen vermögen.

Andererseits ist es schon erstaunlich, dass erst das engagierte Einschreiten des Herstellers des sicheren Originalprodukts letztlich zum behördlichen Einschreiten aufgrund der begründeten Gefahrenmeldung führte. Substantiierte Gefahrenhinweise betroffener Anwender mit Ausnahme der Unterstützung eines herstellerseits eingebundenen Verbands sind nicht bekannt geworden. Dabei sei darauf hingewiesen, dass Vorkommnisse der Funktionsstörung eines Medizinprodukts z. B. in der hier beschriebenen Art nach §§ 2, 3 Abs. 2 der Verordnung über die Erfassung, Bewertung und Abwehr von Risiken bei Medizinprodukten (Medizinprodukte-Sicherheitsplanverordnung – MPSV) der zuständigen Bundesoberbehörde (hier: dem BfArM – Bundesinstitut für Arzneimittel und Medizinprodukte) seitens der betroffenen Gesundheitseinrichtungen wie auch durch Fachhändler, Apotheken sowie durch anwendende ärztlich und pflegerisch verantwortliche Mitarbeiter zu melden sind.

Es soll hier nicht weiter erörtert oder kommentiert werden, warum bei in stattlicher Anzahl zur Patientenversorgung ausgelieferter bedenklicher nachgemachter Produkte derartige Meldungen unter Fehlanzeige abzubuchen sind. An fehlender Erkennbarkeit der

## Kongresse und Fortbildungen

### Deutscher Kongress für Orthopädie und Unfallchirurgie 2008

Berlin, 22.-25.10.2008

Leitung: Prof. J. Grifka, Prof. A. Ekkernkamp, Dr. S. Götte, Auskunft: Intercongress GmbH, Wilhelmstraße 7, 65185 Wiesbaden, Telefon: +49-611-97716-0, Fax: +49-611-97716-16, E-Mail: orthopaedie-unfallchirurgie@intercongress.de

### 6. Frankfurter Live-OP-Kurs für Plastische Chirurgie

Frankfurt, 28.-29.11.2008

Auskunft: Service Company Rother, Agentur für Tagungen und Kongresse, Ute Rother, Vallstedter Weg 114a, 38268 Lengede, Telefon: +49-5344-915948, Fax: +49-5344-915949, E-Mail: uterother@t-online.de, kongress-service-rother@t-online.de, www.service-company-rother.de

### 100. Fortbildungsseminar der Österreichischen Gesellschaft für Chirurgie

Salzburg, 12.-13.12.2008

Auskunft: IÖGC Österreichische Gesellschaft für Chirurgie, Generalsekretariat, Postfach 80, 1096 Wien, Österreich, Telefon: +43-1-4087920, Fax: +43-1-4081328, E-Mail: chirurgie@billrothhaus.at, www.chirurgie-ges.at

### Termine für die Seminare der Akademie für Wundmanagement, Heidenheim, 2009 – Fortbildung zum geprüften Wundberater AWM, TÜV zertifiziert

Basisseminare: 19.-24. Januar (bereits ausgebucht), 16.-21. März, 11.-16. Mai, 21.-26. September, 9.-14. November; Aufbau-seminare: 24./25. April, 27./28. November

Auskunft: Akademie für Wundmanagement an der Berufsakademie Heidenheim, Anke Rißmann, Wilhelmstraße 10, 89518 Heidenheim, Telefon: +49-7321-381840, Fax: +49-7321-381947, E-Mail: anke.rissmann@ba-heidenheim.de, www.wundwoche.de



offensichtlich teils sehr mangelhaften Produkte dürfte es nicht gelegen haben. Denn gemäß § 2 Abs. 5 Medizinprodukte-Betreiberverordnung hat „der Anwender sich vor der Anwendung eines Medizinproduktes von der Funktionsfähigkeit und dem ordnungsgemäßen Zustand ... zu überzeugen“. Vielleicht fehlt es mancherorts aber auch an der Umsetzung dieser verpflichtenden Vorgabe des Medizinprodukterechts in der Praxis...

### Fazit

Ein bewährter Leitsatz des Gesellschafts- und Familienrechts lautet: „Darum prüfe, wer sich ewig bindet“. „Ewig“ erscheint dabei ebenso im Medizinprodukte- wie im Familien- und Gesellschaftsrecht relativ. Dennoch sollte es im Hinblick auf normierte Qualitätssicherungsvorgaben selbstverständlich sein, kein „Produktshopping“ lediglich aus Gründen minimaler Kostenersparnis zu betreiben. Es gilt, zum Schutze des Patientenklintels auf Dauer ein abgesichertes Produktmanagement in der Wundversorgung zu gewährleisten. Dazu zählen qualitativ hochwertige Beratung und eine absolute Produktsicherheit, die seitens renommierter Hersteller von Medizinprodukten uneingeschränkt geboten werden. Ein waches Auge zur Entscheidung der Auswahl geeigneter Produkte ist zugleich Pflicht und Kür des Auswahlverfahrens. Nicht hinreichend abgesicherte Produkte, insbesondere nur Scheinsicherheit suggerierende Billigprodukte wie Imitate, sind in Erkennung und Beachtung der mit dem Einsatz verbundenen Risiken zu outen und im Interesse aller Beteiligten von der Anwendung auszuschließen.

Es ist schon erschreckend, zumindest aber verwunderlich, dass ein in jeder Hinsicht als Gefahr erhöhend einzuschätzendes Imitat einer bekannten Wundaufgabe erst durch entschiedenes Auftreten des Herstellers des Originalprodukts, gestützt von einer bekannten Initiative für Wundversorgung, dann in jeder Weise rechtskonform und unverzüglich das Bundesinstitut für Arzneimittel und Medizinprodukte veranlasste, diese nachweislich nicht patientensicheren Medizinprodukte unter Herausnahme aus dem Handel und Vertrieb zu eliminieren, ohne dass es dazu vorab eindeutige Hinweise oder Meldungen seitens beteiligter bzw. betroffener Gesundheitseinrichtungen gegeben hat, die auf diesen erkennbaren Missstand hingewiesen hätten.

Zum Patientenschutz und zur eigenen Absicherung sei deshalb allen Gesundheitseinrichtungen angeraten, alle Produktangebote, insbesondere vermeintliche „Schnäppchen“ bisher nicht bekannter Billiganbieter einer besonderen Kontrollüberwachung zu unterziehen und festgestellte Bedenken sofort anzuzeigen, ohne allein und ausschließlich dem Reiz des vermeintlich günstigen Einzelpreises zu verfallen. Produktpiraterie ist schließlich keine olympische Disziplin, die

mit Gold, Silber und Bronze prämiert wird. Wer unter Verstoß des Gebotes der Qualitätssicherung und des Patientenschutzes sowie normativer Vorgaben wie des Medizinprodukterechts auf Konformität nicht Gewähr leistende Plagiate setzt, disqualifiziert sich selbst. ■

### Produktinformation

## MediSet für sicher aseptisches Arbeiten in der Klinik

Die bereits hohen Anforderungen in Bezug auf Qualitätssicherung und Optimierung der Pflegeprozesse werden in Zukunft noch weiter ansteigen. Deshalb hat HARTMANN mit MediSet ein innovatives Set-System entwickelt, das auf Station und Ambulanz bei den verschiedensten Pflegetätigkeiten ein sicher aseptisches und standardisiertes Arbeiten ermöglicht. So steht MediSet zum Beispiel für Katheterisierung, präoperative Desinfektion, Wundbehandlung oder Wundnaht- und Fadenentfernung zur Verfügung.

Die Sets werden dabei aus einer Vielzahl verschiedener Komponenten individuell für jeden einzelnen Kunden zusammengestellt, der – mithilfe einer fach-

### Der Buchtipp

Thews, Mutschler, Vaupel  
(Ernst Mutschler, Hans-Georg Schaible, Peter Vaupel)

### Anatomie, Physiologie, Pathophysiologie des Menschen

Es ist der Lehrbuchklassiker schlechthin – didaktisch ausgereift und in der 6., völlig überarbeiteten und erweiterten Auflage auf neuestem Stand. Die Erfolgsgeschichte des Lehrbuchs begann vor nunmehr 28 Jahren mit der Konzeption, Anatomie, Physiologie und Pathophysiologie den Lernenden erstmals in einer integrierten Darstellung nahezubringen und nicht, wie sonst üblich, in getrennten Werken.

Etabliertes Wissen der drei medizinischen Grundlagenfächer – verknüpft mit neuesten Erkenntnissen – werden anschaulich, gut verständlich, ausgewogen in der Darstellung und in einleuchtendem Duktus dargestellt. Die erstmals aufgenommenen Zusammenfassungen am Ende jedes Unterkapitels zusammen mit den zahlreichen selbsterklärenden Abbildungen und Tabellen erleichtern es dem Leser, sich Wissen zur Anatomie, Physiologie und Pathophysiologie anzueignen.

Das Buch richtet sich an Studierende der Pharmazie, Medizin und Zahnmedizin, Biologie, Humanbiologie, biomedizinischen Chemie, medizinischen Informatik sowie Psychologie. Es ist ferner für alle medizinischen Assistenzberufe geeignet. Und nach dem Studium steht mit dem Lehrbuchklassiker ein zuverlässiges Nachschlagewerk zur Verfügung.

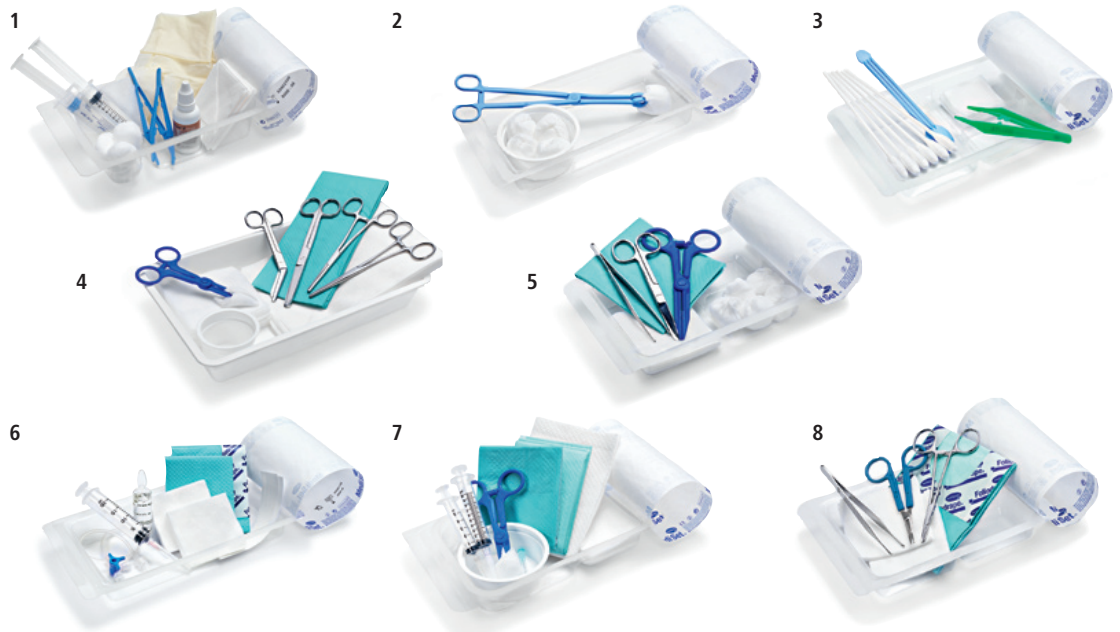
Wissenschaftliche Verlagsgesellschaft mbH, Stuttgart, 6., völlig überarbeitete und erweiterte Auflage 2007, 981 Seiten, 563 vierfarbige Abbildungen und 140 Tabellen, gebunden, € 67,80, ISBN 978-3-8047-2342-9



## MediSet im Überblick

1. Katheterisierung
2. Präoperative Desinfektion
3. Enterale Ernährung und Mundpflege
4. Mutter und Kind
5. Wundbehandlung
6. Infusion
7. Anästhesie
8. Wundnaht und Fadenziehen

Für individuelle Sets steht eine Vielzahl von Komponenten zur Verfügung: Scheren, Pinzetten, Klemmen, Nadelhalter, Fadennmesser, Skalpelle, Spritzen, Kanülen, Becher, Schalen, Watte- und Schaumstoffstäbchen, Abdecktücher, Kompressen und Tupfer. Sie sind in passenden Blisterpackungen verpackt und mit EAN-Barcodes gekennzeichnet.



kundigen Beratung durch einen HARTMANN Außendienstmitarbeiter – entscheidet, welche Sets für welche Arbeitsabläufe benötigt werden und was sie bedarfsgerecht beinhalten sollen. Nach diesen Wünschen wird dann MediSet gefertigt.

Die Vorteile eines solchen Set-Systems sind überzeugend: Zeitaufwendiges Zusammensuchen der einzelnen Komponenten entfällt. Durch die Verwendung von Einmalinstrumenten wird der Sterilisationszyklus einer zentralen Sterilgutversorgungsabteilung (ZSVA) wirksam entlastet und Kreuzkontaminationen sind faktisch ausgeschlossen.

MediSets sind indikationsgerecht, in der Reihenfolge der Behandlungsschritte gepackt, sodass stets systematisch – sozusagen mit „standardisierten“ Handgrif-

fen – gearbeitet werden kann. Handhabungsfehler, die zur Unterbrechung der Sterilkette führen, können bereits im Ansatz erkannt und vermieden werden, was letztlich zur Reduzierung nosokomialer Infektionen beiträgt. Standardisierte Behandlungsabläufe sind außerdem in der Regel schneller durchzuführen. Somit wird Zeit gespart, die oft dringend für andere Pflegetätigkeiten benötigt wird.

MediSets fördern durch ihre bedarfsgerecht zusammengestellten Inhalte aber auch eine wirtschaftliche Anwendung. Sie enthalten immer nur das, was für die einzelne Behandlungsmaßnahme gebraucht wird. Das senkt den Materialverbrauch und optimiert den Lagerbestand, was wiederum langfristig zur Kostenreduzierung beiträgt. ■



**Petra Plank, Fachkraft für Hygiene im Klinikum Deggendorf, verwendet HARTMANN MediSets, die individuell für das Klinikum zusammengestellt werden.**

### MediSet in der Praxis: Klinikum Deggendorf sieht Erwartungen erfüllt

Die Aufbereitung von Instrumenten und Medizinprodukten stellt hohe Anforderungen an die technische Ausstattung und die Fachkenntnisse des Personals einer Zentralsterilisation. Ebenso sind anstehende Ersatzbeschaffungen oftmals mit hohen Investitionen verbunden, die im Rahmen knapper Budgets geplant werden müssen. Mit dieser Problematik hat sich auch das Klinikum Deggendorf beschäftigt, als neue Sterilgutcontainer, Instrumente und Weichverpackungssysteme im Zuge der Modernisierung der ZSVA zur Beschaffung anstanden.

„Unsere Steri ist voll ausgelastet. Da jedoch die notwendige Neuschaffung nicht kurzfristig zu realisieren war, mussten wir uns mit den Kollegen aus der ZSVA zusammensetzen“, berichtet Wolfgang Kasberger, Fachkraft für Hygiene im Klinikum Deggendorf. Neben dem OP werden auch die Stationen und Ambulanzen mit Sterilgut versorgt, wodurch ein hoher Bedarf an einzeln steril verpackten Instrumenten oder auch kleinen Verbandstoffsets besteht. „Es ist doch so, dass die Aufbereitung neuer Inst-

umentengenerationen für den Einsatz im OP immer komplexer wird. Das erfordert mehr Zeit und Know-how. All das müssen die bereits voll ausgelasteten Kollegen in der ZSVA zusätzlich bewerkstelligen“, erklärt er weiter. „Aber auch die Standards unserer Kollegen in der Pflege sind zu berücksichtigen“, ergänzt Petra Plank, ebenfalls Fachkraft für Hygiene.

So entstand die Idee, zusammen mit HARTMANN individuelle Sets zu entwickeln. „Mit der Unterstützung von Frau Gewalt, der Außendienstmitarbeiterin von HARTMANN, haben wir die Instrumente und Sets genau auf unseren Bedarf abgestimmt und den Pflegekräften vorgestellt. Das war am Anfang mit einem gewissen Aufwand verbunden. Mittlerweile kann sich bei uns jetzt aber jeder darauf verlassen, dass er unabhängig von der Auslastung der ZSVA Sets für die Anwendung auf der Station oder in der Ambulanz zur Verfügung hat. Diese entsprechen exakt der erforderlichen Qualität, erfüllen unsere strengen Hygienerichtlinien und treffen auf breite Akzeptanz bei den Anwendern.“



## 5. Wundforum Marktoberdorf

### Experten fordern mehr Lobby für die moderne Wundversorgung

Im seinem fünften Jahr hat das „Wundforum Marktoberdorf“ einen neuen Teilnehmerrekord aufgestellt. 700 Ärzte, Pflegekräfte und weiteres Fachpublikum aus ganz Deutschland haben den Weg ins Veranstaltungshaus „Modeon“ gefunden. Inzwischen ist das Marktoberdorfer Wundforum der drittgrößte deutsche Wundkongress nach dem jährlichen Wund- und Pflegekongress in Bremen und dem Jahreskongress der Deutschen Gesellschaft für Wundheilung.

Zu Beginn des Kongresses hat Dr. Michaela Knestele die Ergebnisse aus zwei Jahren integrierter Versorgung (Vernetzung von Kooperationspartnern wie Ärzten, ambulanten Pflegediensten, Physiotherapeuten, Orthopädietechnikern und Podologen) der Wundambulanz in Marktoberdorf vorgestellt. Dr. Michaela Knestele und ihre Mitarbeiter haben im vergangenen Jahr 400 Wundpatienten stationär behandelt. „Eine Zahl, die seit Beginn des Wundzentrums im Jahr 2001 kontinuierlich steigt.“ Zu den stationären kommen rund 1400 ambulante Patienten hinzu.

Aufgrund der Erfolge wurde Anfang des Jahres 2006 das Projekt „Versorgung chronischer Wunden im Ostallgäu“ in Zusammenarbeit mit der AOK Bayern ins Leben gerufen. Unter der Leitung von Dr. Michaela Knestele haben sich insgesamt 41 Kooperationspartner zusammengeschlossen, um eine verbesserte Patientenversorgung sowie die Optimierung interdisziplinärer Schnittstellen zu erreichen. Die Patienten kommen mittlerweile aus ganz Süddeutschland. Seither behandelte das Wund-Team etwas mehr als 500 AOK-Patienten ambulant wie stationär und kann auf Abheilungsraten von 75 % über den gesamten Zeitraum verweisen.

Die Genesen chronischer Wunden sind vielfältig: In der statistischen Auswertung der Wundambulanz lag bei 36 % eine chronisch venöse Insuffizienz vor, 26 % hatten ein diabetisches Fußsyndrom, bei 12 % lag eine periphere arterielle Verschlusskrankheit, bei 9 % ein Dekubitalleiden, bei 3 % eine lymphatische Erkrankung und bei 5 % eine Autoimmunerkrankung als Ursache vor. Bei 9 % ergab sich als Ursache eine posttraumatische, postoperative, postinfektiöse oder maligne Erkrankung. Bei etwa 10 % der Patienten konnte eine MRSA-Besiedelung nachgewiesen werden.

Eben diese Vielschichtigkeit der auslösenden Faktoren einer chronischen Wunde war beim Wundforum Marktoberdorf Thema von Dr. Steffen Gass, niedergelassener Hautarzt aus Günzburg. Er stellte in Wort und Bild die unterschiedlichen Ursachen und deren grobe Behandlungsstruktur vor. Erweitert wurde dieses Wis-



Die Veranstalterin Dr. Michaela Knestele, chirurgische Oberärztin in der Klinik Marktoberdorf (Bild Mitte), war von der hohen Teilnehmerzahl begeistert: „Mit unserer Arbeit an chronischen Wunden finden wir immer mehr Gehör.“

sen durch die Darstellung von Helmut Höppler, Arzt aus dem Behandlungszentrum Marktoberdorf, der anhand von Wundbildern auf die typischen ätiologischen Spezifika von Wunden und Wundumgebung sowie Wundlokalisation einging.

Auf die schwierigen Rahmenbedingungen und die zumeist „dürftige“ Honorierung ging Werner Sellmer aus Hamburg ein. Der Apotheker ist Vorstandsmitglied des Wundzentrums Hamburg und hat erstmals beim Wundforum Marktoberdorf gesprochen. „Die Wundversorgung ist bislang politisch unattraktiv. Umso mehr man allerdings von unserer Arbeit hört, sieht und liest, umso größer sind die Chancen nach einer besseren Vergütung.“ Spezialisierte Wundzentren oder -kooperativen könnten heute in allen Regionen Deutschlands problemlos etabliert werden und kosteneffizient arbeiten, erfordern aber von allen Beteiligten ein hohes Maß an Engagement.

Über Schmerzen und deren Behandlung sowie die pflegerischen Ressourcen zur Steuerung der effektiven Schmerzbehandlung berichtete Thomas Bonkowski aus Regensburg. Prof. Dr. S. Kessler, Uniklinik München, stellte die operative Therapie und deren Ergebnisse beim Charcot-Fuß vor, einer Sonderform des diabetischen Fußes. Vorträge über allgemeine Behandlungsstrategien bei der konservativen Behandlung von chronischen Wunden, die Anwendung des Flächenlasers zur Beschleunigung der Wundheilung und die Unterscheidung von Infektion und kritischer bakterieller Besiedelung rundeten den Tag ab. Ein weiterer Schwerpunkt waren die Ergebnisse und Anwendungsmöglichkeiten der Vakuumtherapie bei chronischen Wunden, dargestellt durch Dr. Andreas Körber aus Essen. Die schwierige Entscheidung, wann eine Therapie konservativ keinen weiteren Erfolg bringt und auf ein operatives Vorgehen umgestellt werden muss, beleuchtete als letzte Referentin die Veranstalterin.

Die Veranstaltung wurde begleitet von einer Industrieausstellung, bei der über 30 Firmen aus dem In- und Ausland und örtliche Sanitätsfachhändler ihre Produkte zur modernen Wundbehandlung und Versorgung von Patienten mit chronischen Wunden präsentierten. ■

T. Khayal, G. Germann, Klinik für Hand, Plastische und Rekonstruktive Chirurgie – Schwerbrandverletztenzentrum (Chefarzt Prof. Dr. med. Günter Germann), BG Unfallklinik Ludwigshafen, Klinik für Plastische und Handchirurgie der Universität Heidelberg

# Wundheilungskomplikationen nach Endoprothetik: Sind exponierte Prothesen noch zu retten?

Auch wenn die Inzidenz von Wundheilungsstörungen mit Gewebeverlust nach einer Endoprothetik deutlich reduziert werden konnte, ist vor allem bei Kniegelenktotalendoprothesen immer wieder mit Komplikationen zu rechnen. Wird allerdings zeitgerecht eine konsequente chirurgische Strategie verfolgt, ist die ausgeprägte Wundheilungsstörung nicht mehr zwangsläufig mit dem Verlust der Prothese verbunden.

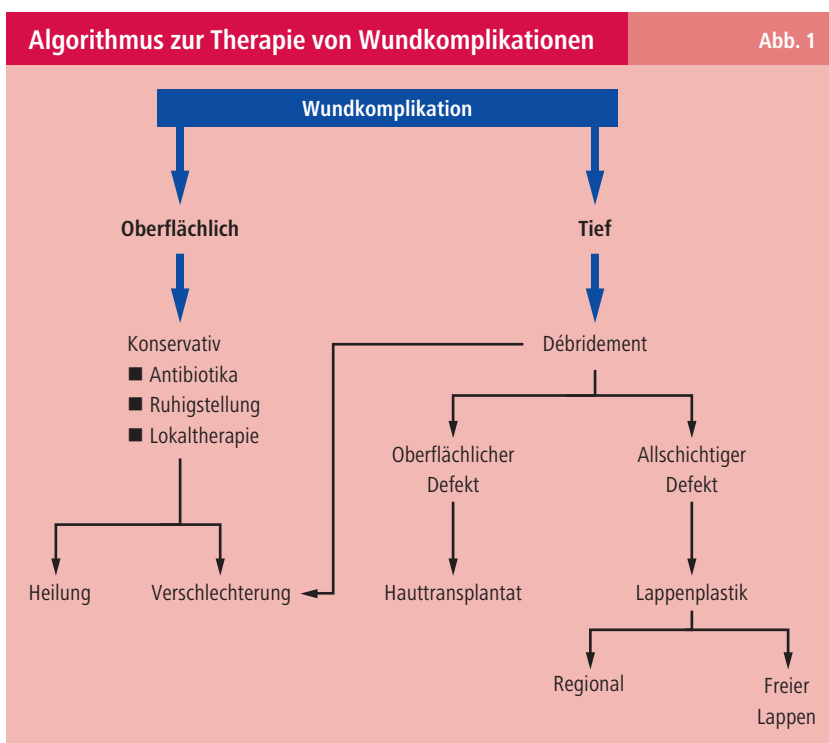
## Einführung

Die Inzidenz von ausgedehnten, für das Operationsergebnis relevanten Wundheilungsstörungen nach der Implantation von Endoprothesen, insbesondere der des Kniegelenks, ist seit 1951 – dem Zeitpunkt ihrer Einführung in die klinische Praxis – erheblich zurückgegangen. Wurden in der Vergangenheit Infektionsraten von bis zu 12 % angegeben, schwanken die Angaben in der Literatur heute nur noch zwischen 2 und 5 %. Hierfür sind mehrere Faktoren verantwortlich:

- verbesserte chirurgische Techniken,
- optimierte Prothesenmaterialien,
- systemische Antibiotikaprophylaxe,
- lokale Antibiotikaprophylaxe.

Die Infektion und die Wundheilungsstörung mit Gewebeverlust sind die gravierendsten Komplikationen nach Implantation einer Kniegelenktotalendoprothese und treten häufiger auf als nach Implantation einer Hüftgelenktotalendoprothese. Die für solche Komplikationen prädisponierenden Faktoren werden in Abhängigkeit der Ätiologie in zwei Gruppen unterteilt, einerseits in die „chirurgisch-induzierten“:

- ungünstige Schnittführungen,
  - primär ungenügender Weichteilmantel,
  - Hämatome und Nachblutungen,
  - Revisionseingriffe,
- andererseits in die endogenen, „vom Patienten mitgebrachten“ Risikofaktoren wie:
- Arthritiden entzündlicher Genese,
  - pAVK,
  - Diabetes mellitus,
  - andere internistische Risikofaktoren wie beispielsweise Gerinnungspathologien.



## Pathogenese der periprothetischen Infektionen

Das Verständnis der bakteriellen Kontamination von Fremdkörpern bzw. Prothesenoberflächen basiert auf Erkenntnissen von Costerton et al., die bereits 1978 den bakteriell produzierten Biofilm beschrieben. Die am häufigsten auf der Oberfläche der Endoprothesen vorgefundenen Bakterien gehören der Gattung *Staphylococcus species*, insbesondere *Staphylococcus aureus* (22-23,6 %) und *Staphylococcus epidermidis* (19-37,5 %) an.

Fremdkörperassoziierte Infektionen sind durch im sogenannten „Biofilm“ geschützte Bakterien gekennzeichnet. Anhand dieses Biofilms bilden die Bakterien eine erhöhte Resistenz gegenüber Desinfektionsmitteln und Antibiotika durch Bindung an extrazelluläre Proteine und die dadurch bedingte Inaktivierung derselben

aus. Auf dieselbe Art und Weise wird simultan eine Inaktivierung der körpereigenen Immunabwehr durch eine Reduktion der Phagozytoseaktivität polymorphkerniger Phagozyten hervorgerufen. Anders als bei nichtfremdkörperassoziierten Infektionen gehen die Bakterien in Anwesenheit einer Fremdkörperoberfläche von der sog. „planktonischen“ oder nichtadhäsiven bzw. der im flüssigen Medium verteilten Form in eine sog. „sessile“ oder adhäsive Form über und besiedeln die Implantatoberfläche. Dies geschieht durch direkte Anlagerung an die Implantatoberfläche, unspezifische Bindung an Gewebe oder durch Adhäsion über spezielle Rezeptoren an Wirtsmoleküle, wie z. B. Fibronectin. Der Biofilm aus Exopolysaccharid Glykokalyx bildet sich über Aggregation von Bakterien zu Kolonien.

Im Fall eines Akutinfekts direkt im Zusammenhang mit der operativen Intervention, d. h. in der frühen postoperativen Phase, die etwa drei Wochen beträgt, ist eine Therapie unter Prothesenerhalt möglich. Innerhalb dieses Zeitfensters sollte unbedingt die plastische Deckung einer exponierten Prothese vorgenommen werden, um eine Biofilmbildung und weitere Komplikationen zu verhindern. Zu einem späteren Zeitpunkt muss davon ausgegangen werden, dass eine Fremdkörperoberflächenbesiedlung mit Ausbildung eines Biofilms stattgefunden hat, sodass ein Implantatwechsel dringend erforderlich wird.

### Diagnostik

Beim Vorliegen einer Wundheilungskomplikation sind vor allem zwei Faktoren von entscheidender Bedeutung: zum einen die korrekte Einschätzung mit der Einleitung der richtigen therapeutischen Schritte, zum anderen der Faktor Zeit, der in seiner Bedeutung nicht hoch genug eingeschätzt werden kann.

Es muss bei der Beurteilung der Wunde, die nicht dem jüngsten Assistenten überlassen werden darf, eingeschätzt werden, ob es sich um eine oberflächliche Inflammation oder eine eher harmlose geringgradige Infektion der Stichkanäle handelt, oder ob eine tiefe Infektion vorliegt, die über die Wunde nach außen perforiert.

Bei der Beurteilung der Wunde ist es wichtig, zwischen oberflächlichen Spannungsblasen, minimalen, spontan abheilenden Wundrandnekrosen und allschichtigen Defekten an der Nahtlinie bzw. über der Prothese zu unterscheiden.

Eine apparative Diagnostik ist in der Regel nicht indiziert. Am Hüftgelenk ist der Einsatz des Ultraschalls zur Diagnostik von größeren Hämatomen sinnvoll, am Kniegelenk ist hierfür die Klinik ausreichend. Bei chronischen Infektionen ist zur Beurteilung der Situation eine MRT-Untersuchung in bestimmten Fällen sinnvoll, in der Akutphase ist eine MRT-Diagnostik sicherlich verzichtbar.

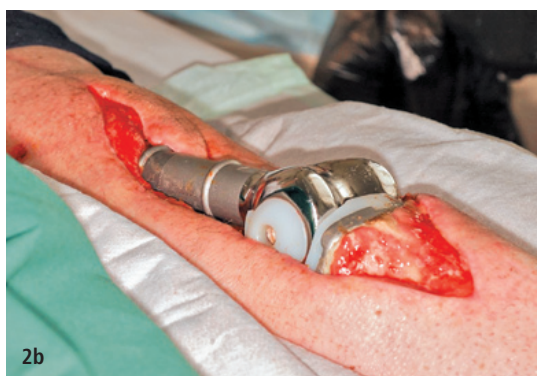
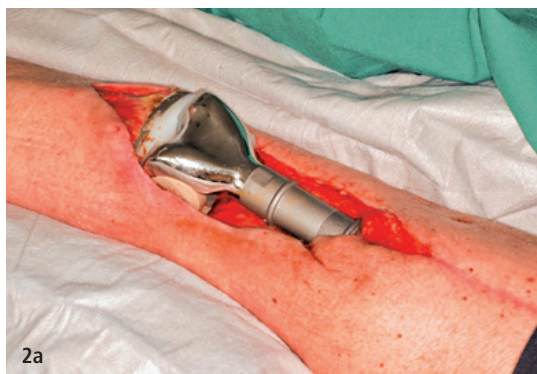
Abb. 2a/b  
Freiliegende Knieprothese

### Therapeutisches Vorgehen

Auch für das therapeutische Vorgehen nimmt der Faktor Zeit eine Schlüsselstellung ein. So können zu lang durchgeführte konservative Maßnahmen zu Situationen führen, die eine ernste Gefährdung des Implantats darstellen.

Liegt eine oberflächliche Inflammation oder Stichkanalinfektion vor, so sind konservative Maßnahmen wie Antibiotikatherapie, Salbenverbände und Ruhigstellung indiziert und in der Regel ausreichend. Minimale Wundrandnekrosen oder Spannungsblasen bedürfen ebenfalls keiner operativen Intervention und heilen unter lokaler Wundbehandlung ab.

Anders stellt sich die Situation bei allschichtigen Hautnekrosen bei Minderperfusion der Wundränder dar. Hier ist eine zu lange Beobachtung der Wunde kontraindiziert und eine frühzeitig nach Manifestation der Wundheilungsstörung nach Prothesenimplantation einsetzende interdisziplinäre Therapie optimal, um irreversible Schäden funktioneller Strukturen, eine septische Lockerung der Prothese, was mit längeren Klinikaufenthalten einhergeht, und die damit verbundenen Kosten zu verhindern.

Steht fest, dass sich die Wundränder oder minderperfundierten Areale im Bereich der Prothese nicht mehr erholen, so ist ein chirurgisches Débridement indiziert. Dabei ist eine radikale Entfernung jeglichen avitalen Gewebes zwingend notwendig, um eine therapeutische Strategie zur Defektdeckung entwickeln zu können. In dieser Situation ist eine VAC-Therapie geeignet, um das Intervall bis zur endgültigen Defektdeckung zu überbrücken.



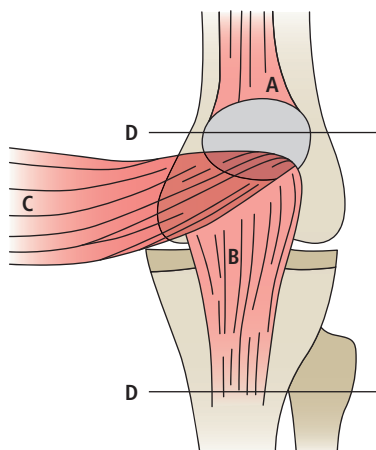
**Korrespondierende Autorin:**  
Tamara Khayal, Klinik für Hand, Plastische und Rekonstruktive Chirurgie – Schwerbrandverletztenzentrum – BG Unfallklinik Ludwigshafen, Klinik für Plastische und Handchirurgie der Universität Heidelberg, Ludwig-Guttmann-Str. 13, 67071 Ludwigshafen, E-Mail: guenter.germann@urz.uni-heidelberg.de

Literatur bei den Autoren



## Ligamentäre Rekonstruktion

Abb. 3



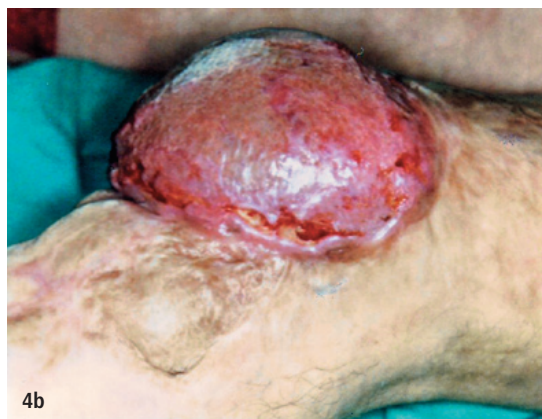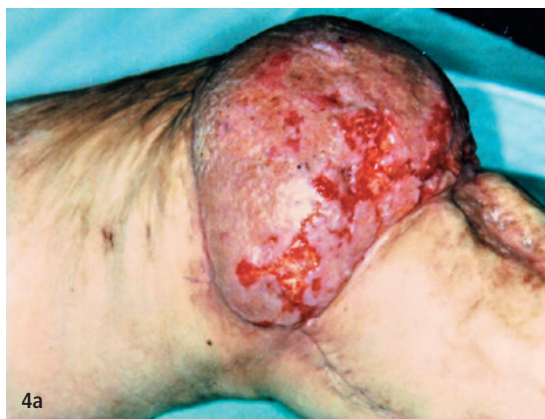Schemazeichnung der ligamentären Rekonstruktion: Der Gastrocnemius [C], hier von medial, wird so eingepasst, dass der Defekt verschlossen werden kann. Senkrecht dazu wird der sehnige Anteil [B] im Faserverlauf transossär an der Patella [A] und Tuberositas tibiae fixiert und zur Rekonstruktion des Lig. patellae-Defekts verwendet. Lage der möglichen „Fixateur externe pins“ [D]. Das so rekonstruierte Band kann mit einer Durchflechtung der Pes anserinus-Sehnen verstärkt werden.

Ist das Implantat noch mit einer gut durchbluteten Gewebeschicht bedeckt, so können auch Spalthauttransplantationen zur Deckung ausreichen. Hat das Débridement aber zu einer Exposition des Implantats geführt, so sind komplexere Deckungsverfahren indiziert. Ein zu langes Belassen avitaler Gewebsschichten auf der Prothese ist mit einem hohen Infektionsrisiko mit der Gefahr der Prothesenlockerung und damit des Verlusts assoziiert. Exponiertes Prothesenmaterial muss letztlich sofort gedeckt werden, um die oben angeführten Risikofaktoren zu eliminieren. Eine wochenlange Vakuumversiegelung, wie immer wieder beobachtet, ist wenig sinnvoll, da niemals eine Situation für eine stabile Weichteildeckung durch Konditionierung der Wunde geschaffen werden kann.

Die Literatur ist bei den Empfehlungen für das Vorgehen bei exponierten Implantaten nicht eindeutig. Nach unseren Erfahrungen bedeutet eine freiliegende Prothese nicht zwingend einen Prothesenwechsel, wenn Débridement und Deckung zeitnah zur Diagnose der Wundkomplikation erfolgen. Obwohl weltweit die Kollektive klein sind, kann man davon ausgehen, dass ca. 80 % der Implantate erhalten werden können, wenn die oben dargestellte Strategie konsequent verfolgt wird.

**Abb. 4a**  
Reizlos eingeeilter medialer Gastrocnemiuslappen mit Spalthaut und Rekonstruktion des Lig. patellae durch den Sehnenpiegel des M. gastrocnemius am 20. postoperativen Tag nach Deckung einer seit 12 Tagen freiliegenden Knieendoprothese bei einem 74-jährigen Patienten.

**Abb. 4b**  
Stabil eingeeilter medialer Gastrocnemiuslappen mit Spalthauttransplantation zwei Monate nach Deckung der exponierten Knieendoprothese bei demselben Patienten.



Welches Verfahren zur Defektdeckung gewählt wird, hängt von der Lage und der Größe des Defekts ab. Es wird angenommen, dass muskuläre Lappen durch ihre gute Durchblutung und die damit einhergehende hohe Sauerstoffkonzentration des Gewebes infektionsbekämpfende Eigenschaften haben. Neuere Daten weisen darauf hin, dass auch rein kutane Perforatorlappen in den oben genannten Situationen eingesetzt werden können, wobei die Plastizität der muskulären Lappen und ihre Fähigkeit, auch Höhlen zu füllen, etwas größer sind. In diesem Zusammenhang wird den myokutanen Lappen unter anderem die Potenz zugeschrieben, eine neue Gefäßbildung zu induzieren.

Zur Deckung kleinerer, über dem Knie lokalisierter Weichteildefekte eignet sich v. a. der mediale Kopf des M. gastrocnemius (Abb. 3) mit seinem im Vergleich zum lateralen Gastrocnemiusanteil größeren Volumen, der gefäßgestielt mit anschließender Spalthauttransplantation in den Defekt transponiert werden kann. Ist das Lig. patellae dem Débridement zum Opfer gefallen, kann eine Rekonstruktion mit dem Sehnenpiegel des M. gastrocnemius erfolgen.

Die Abbildungen 4a/b zeigen eine stabil eingeeilte Gastrocnemiuslappenplastik am 20. postoperativen Tag bzw. zwei Monate nach Deckung einer seit 12 Tagen exponierten Knieendoprothese bei einem 74-jährigen Patienten. Es traten keine Komplikationen im Verlauf auf. Auf diese Weise konnte dem betroffenen Patienten ein Prothesenwechsel erspart bleiben.

Bei größeren Defekten nach Protheseninfektion (Abb. 5a) oder bei vorgeschädigter Extremität ist die Deckung durch einen freien Gewebetransfer beispielsweise durch den Latissimus dorsi-Lappen indiziert. Abb. 5b stellt eine Latissimus dorsi-Lappenplastik am 24. postoperativen Tag bei einer zum OP-Zeitpunkt 77-jährigen Patientin dar, die bei seit sechs Tagen infizierter und freiliegender Kniegelenksprothese und nach radikalem Débridement durchgeführt wurde. Abb. 5c veranschaulicht die reizlos verheilte Hebestelle des Latissimus dorsi-Lappens drei Wochen nach erfolgreicher Lappenplastik.

Liegt allerdings die Prothese seit längerer Zeit frei oder eine Prothesenlockerung vor, so ist ein Implantatwechsel zwingend erforderlich. Unserer Ansicht nach ist im Einklang mit McPherson et al. das zweizeitige Vorgehen dem einzeitigen vorzuziehen, um eine komplette Sanierung des Infektes vor dem eigentlichen Prothesenwechsel sicherzustellen und einem Infektionsrezidiv vorzubeugen. Auch hier ist in vielen Fällen eine Sanierung des Defekts durch eine plastische Operation notwendig, um dann in beruhigter Situation einen Prothesenwechsel durchzuführen.

Eine nicht adäquate chirurgische Therapie kann verheerende Folgen für den Patienten haben und resultiert oftmals in einer funktionsbehindernden Kniegelenksarthrodese oder bei einem Fortschreiten der Infektion in der Amputation der betroffenen Extremität. Die Kniegelenksarthrodese sollte ausschließlich dem Infektrezidiv mit knöchernem Substanzverlust vorbehalten bleiben.

### Schlussfolgerung

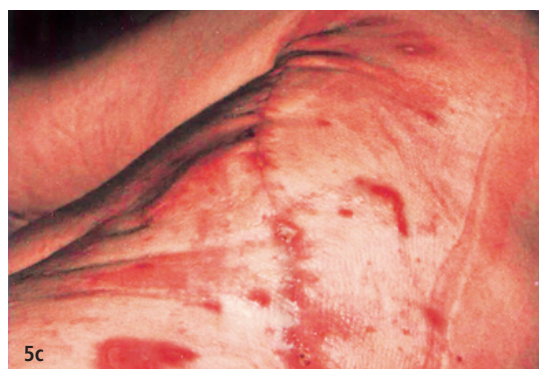
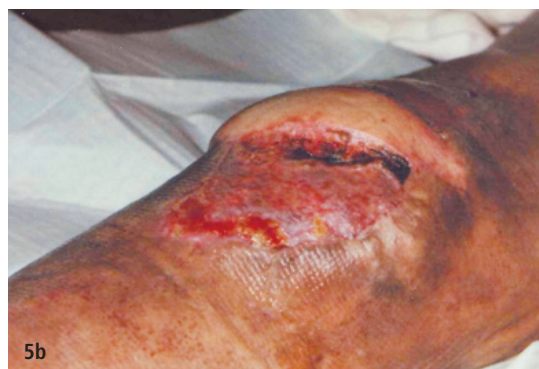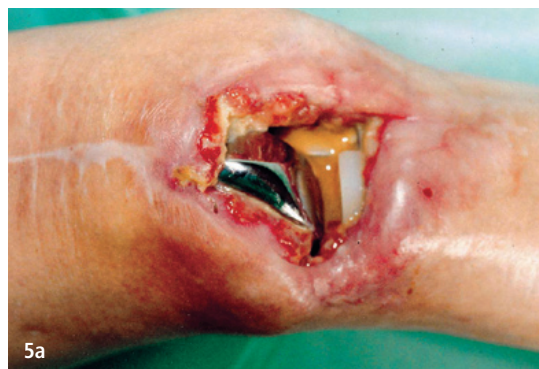Die schwerwiegende Wundheilungsstörung nach Endoprothetik ist nicht mehr zwangsläufig mit dem Prothesenverlust verbunden, wenn eine konsequente chirurgische Strategie verfolgt wird. Die Chance, einen Prothesenwechsel zu umgehen, korreliert mit dem Zeitfenster zwischen eingetretener Wundheilungsstörung und Defektdeckung. Es empfiehlt sich, die Weichteildeckung innerhalb der frühen postoperativen Phase, d. h. spätestens drei Wochen nach erfolgter Prothesenimplantation durchzuführen, bevor sich ein Biofilm auf der Oberfläche des Implantats ausgebildet hat. Durch ihre infektbekämpfende und angiogenetische Potenz haben die Muskellappen die Fähigkeit, Protheseninfekte zum Stillstand zu bringen und die Wunden über freiliegenden Implantaten sekundär zu verschließen.

Bei exponierten Prothesen im Kniegelenksbereich haben sich die proximal gestielten Gastrocnemiuslappen im Sinne axialer Lappenplastiken als besonders geeignet erwiesen. Größere Defekte verlangen mikrochirurgische Deckungsverfahren, wie z. B. den Latissimus dorsi-Transfer.

Das primäre Ziel ist es, multiple Revisionseingriffe bei rezidivierenden Wundheilungsstörungen, die den meist multimorbiden Patienten nur zusätzlich schwächen, funktionsbehindernde Arthrosen oder im schlimmsten Falle Kniegelenksexartikulationen bei einem Fortschreiten der Infektion zu umgehen und simultan Kosten zu sparen.

### Fazit

Da in der Literatur keine Einteilung der Weichteildefekte und auch kein eindeutiges Therapiekonzept definiert ist, haben wir einen therapeutischen Algorith-



**Abb. 5a**  
Ausgedehnter Weichteildefekt bei einer 77-jährigen Patientin ein Jahr nach der Implantation einer Knieendoprothese.

**Abb. 5b**  
24 Tage nach Deckung der seit sechs Tagen infizierten Kniegelenksprothese mit freiem muskulären Latissimus dorsi-Lappen.

**Abb. 5c**  
Hebestelle des Latissimus dorsi-Lappens 21 Tage nach erfolgter Lappenplastik.

mus entwickelt (Abb. 1). Kommt es zu einer Wundheilungsstörung, so sollte ihre Behandlung vor der funktionellen Beübung im Vordergrund stehen, um eine Progression zu vermeiden. Der Gastrocnemiuslappen eignet sich unserer Ansicht nach bei nicht vorgeschädigter Extremität hervorragend zur Defektdeckung im Bereich des Kniegelenks, da er bei großem Transpositionsradius eine ausreichende Größe für den Verschluss des Defekts bietet und durch seine definierte Durchblutung sicher ist. Hinzu kommt die oben beschriebene infektionseliminierende Wirkung und die hohe angiogenetische Potenz des Muskelgewebes.

Alternativ steht bei größeren Defekten oder vorgeschädigter Extremität die Deckung durch eine freie Gewebetransplantation, beispielsweise durch den Latissimus dorsi-Lappen, zur Verfügung. Bei auftretenden Wundheilungsstörungen ist unserer Ansicht nach eine schnelle interdisziplinäre Therapie essenziell, die einsetzt, bevor funktionelle Strukturen irreversibel geschädigt werden, um dem Patienten einen langen Leidensweg zu ersparen. ■

# Inhibition von Matrix-Metalloproteasen-Aktivität in chronischen Wunden durch TenderWet mit Polyacrylat-Superabsorber

Die Wundaufgabe TenderWet wird seit 1997 zur Feuchttherapie vor allem von chronischen Wunden eingesetzt, da ihr spezielles Wirkungsprinzip eine äußerst effiziente Reinigung gewährleistet. In einer Studie konnte jetzt gezeigt werden, dass die in TenderWet enthaltenen Polyacrylat-Superabsorber die heilungsstörende erhöhte MMP-Aktivität im Wundexsudat chronischer Wunden deutlich reduziert.

Dieser Artikel fasst eine Studie von HARTMANN in Kooperation mit Forschungsgruppen der Universität Köln zusammen:

Sabine Eming<sup>1</sup>, Hans Smola<sup>1,2\*</sup>, Berenike Hartmann<sup>1</sup>, Gebhart Malchau<sup>3</sup>, Ronny Wegner<sup>2</sup>, Thomas Krieg<sup>1</sup>, Sigrun Smola-Hess<sup>4</sup>

1 Klinik und Poliklinik für Dermatologie der Universität zu Köln

2 PAUL HARTMANN AG, Heidenheim

3 Institut für Klinische Chemie der Universität zu Köln

4 Institut für Virologie der Universität zu Köln, Köln

„The inhibition of matrix metalloproteinase activity in chronic wounds by a polyacrylate superabsorber“, erschienen in *Biomaterials* 29:2932–40 (2008)

## Einleitung

Die Wundheilung ist ein komplex regulierter Prozess, der – im Falle der Haut – die Wiederherstellung der Barrierefunktion zum Ziel hat. Zeitlich und räumlich überlappend lassen sich Entzündung, Gewebeaufbau und epithelialer Wundverschluss im Wundareal darstellen.

Nach dem epithelialen Wundschluss und wiederhergestellter Barrierefunktion lassen sich im Narbengewebe bis zu einem halben Jahr später noch Umbauvorgänge im Bindegewebe nachweisen, bis die Wundheilung endgültig mit der Bildung einer reifen Narbe abgeschlossen ist.

Die physiologische, normale Wundheilung ist klinisch auf zellulärer und molekularer Ebene bereits sehr gut analysiert und man geht davon aus, dass sie therapeutisch kaum optimiert werden kann. Anders sieht die Situation in der pathologisch veränderten Wundsituation aus. Klinisch imponiert sie als verzögert, in einzelnen Fällen sogar als nicht heilende Wunde.

Unser Verständnis hat sich in den letzten Jahren deutlich durch neue Grundlagenerkenntnisse zur pathologischen Wundsituation gebessert. So konnte gezeigt werden, dass eine Vielzahl unterschiedlichster

Grunderkrankungen übergeordnet störend in die lokalen Wundheilungsvorgänge eingreifen und zu einer lokalen Wundsituation führen, die durch den fehlenden Übergang in die nächste Heilungsphase gekennzeichnet ist. Dabei verändert sich die normale Wundheilung und es überwiegt eine unkontrollierte Entzündung, die letztendlich den Aufbau von Granulationsgewebe und den epithelialen Wundschluss behindert.

In der vorliegenden Studie konnte der Nachweis geführt werden, dass eine Beeinflussung des lokalen, pathophysiologischen Wundmilieus durch die Wundaufgabe TenderWet möglich ist. TenderWet verfügt über einen Saugkern aus Polyacrylat-Superabsorber, die die exzessiven Proteasenaktivitäten, insbesondere die der Matrix-Metalloproteasen-2 und -9, um mehr als 87 % hemmen und diese an die Superabsorber-Partikel binden. Damit werden mit jedem Verbandwechsel der verzögert heilenden Wunde große Mengen an überschüssiger Proteaseaktivität entzogen und die Wundphysiologie kann sich normalisieren. Klinisch kann man dies durch die rasche Bildung und Förderung des Granulationsgewebes beobachten.

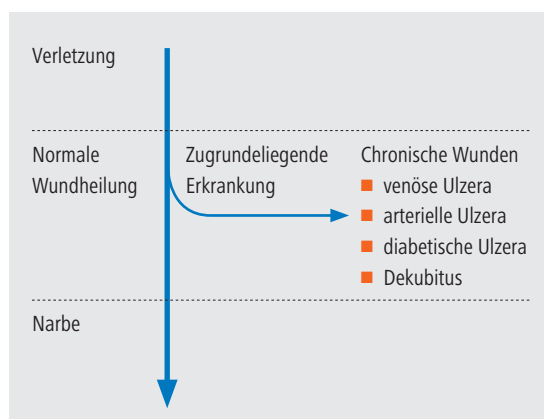
## Die Rolle der Metalloproteasen

Die Inflammation oder Entzündung stellt die komplexe Abwehrreaktion des Organismus auf die Einwirkung unterschiedlichster Noxen mechanischen, physikalischen, chemischen und bakteriellen Ursprungs dar. Ziel des Organismus ist es, die Noxen zu eliminieren bzw. zu inaktivieren, das Gewebe zu reinigen und die Voraussetzungen für die nachfolgenden proliferativen Vorgänge zu schaffen.

Die Entzündungsphase ist charakterisiert durch die Anwesenheit von Granulozyten und Makrophagen im Wundgebiet, die sowohl Bakterien und andere Fremdkörper inaktivieren als auch Zytokine und Proteasen freisetzen.

Abb. 1

Eine normale physiologische Wundheilung ist durch einen ungestörten Prozess von der Verletzung bis zur Narbenbildung charakterisiert. Liegt eine chronische Wundheilung vor, wird die Störung häufig durch Grunderkrankungen ausgelöst, die die Stoffwechselsituation im Wundgebiet erheblich beeinträchtigen.





Proteasen sind spezielle Enzyme, die andere Enzyme an spezifischen Stellen spalten oder ein Protein von den Enden her abbauen. Nachdem die Proteasen ihr Werk vollbracht haben, ist ein Protein in Peptide (sehr kleine Proteine, die nur aus einigen wenigen verbundenen Aminosäuren bestehen) oder Aminosäuren (die kleinsten Bausteine von Proteinen) zerteilt.

Nach ihrem Katalysemechanismus werden die Proteasen in verschiedene Gruppen eingeteilt. Eine große Untergruppe von Proteasen bilden die Matrix-Metalloproteasen (MMPs/Tab. 1). Sie stellen eine Familie dar, deren Mitglieder bestimmte gemeinsame Strukturelemente aufweisen und die alle zweiwertige Metallionen im aktiven Zentrum erfordern, wie z. B. Calcium oder Zink. Die Metallionen wie Calcium sind notwendige Kofaktoren. Fehlen diese, können Metalloproteasen nicht ordnungsgemäß funktionieren. Das Enzym ist dann zwar vorhanden, aber nicht aktiv.

Zellen produzieren Metalloproteasen in einer inaktiven Form. Um aus ihnen aktive Metalloproteasen zu erhalten, müssen sie zunächst aktiviert werden. Dieser Vorgang ist komplex und bis heute nicht vollständig geklärt. Erst nach dieser Aktivierung können Matrix-Metalloproteasen Enzyme verdauen.

Die Aufgabe von Matrix-Metalloproteasen ist es, beschädigte und avitale Bestandteile der extrazellulären Matrix (= ein von den Zellen selbst produziertes Netzwerk mit vor allem Informationsaufgaben) abzubauen. Dies bedeutet eine erste Reinigung der Wunde, die physiologisch etwa drei Tage dauert. Dann geht die Entzündungsphase in die Phase des Gewebeaufbaus, also in die eigentliche Reparaturphase über.

Bei der chronischen Wundheilung hält jedoch durch die fortdauernde Gewebeschädigung der Einstrom von Granulozyten und Makrophagen in das Wundgebiet an. Demzufolge werden im Übermaß entzündungsför-

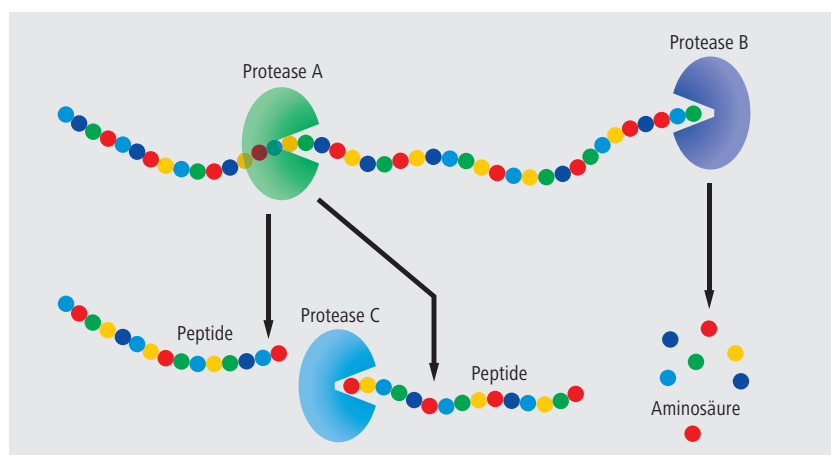
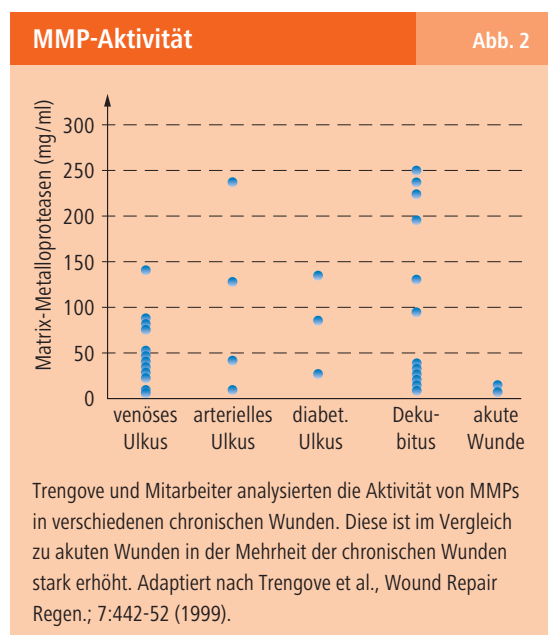
Metalloproteasen		Tab. 1
Name	Alternativer Name	
MMP-1	collagenase-1, interstitial collagenase, fibroblast collagenase	
MMP-2	gelatinase A, 72-kD gelatinase	
MMP-3	stromelysin-1, transin-1	
MMP-7	matriysin, matrin, PUMP-1	
MMP-8	neutrophil collagenase	
MMP-9	gelatinase B, 92-kD gelatinase	
MMP-10	stromelysin-2, transin-2	
MMP-11	stromelysin-3 hinge	
MMP-12	metalloelastase, macrophage elastase	
MMP-13	collagenase-3	
MMP-14 - 17	MT1 - 4-MMP, membrane-type MMP	
MMP-18	collagenase-4 (Xenopus)	
MMP-19		
MMP-20	enamelysin	
MMP-22		
MMP-23		
MMP-24	MT5-MMP, MT-MMP-5	
MMP-25	MT6-MMP, MT-MMP-6, leukolysin	

dernde Zytokine freigesetzt, die synergistisch die Produktion der Matrix-Metalloproteasen (MMPs) steigern.

Der Überschuss an MMP-Aktivität ist nun deshalb so kritisch, weil neugebildete Bindegewebsbestandteile wie Fibronectin und Kollagen gleich wieder abgebaut werden können. Das Gleichgewicht von Gewebeaufbau und -abbau verschiebt sich in diesen chronischen Wunden zugunsten des Abbaus, die Heilung stagniert (Abb. 2).

Zusätzlich wird die Wirkung von Wachstumsfaktoren durch die im Übermaß vorhandenen MMPs beeinträchtigt. Dies ist eine weitere Ursache dafür, dass die Wundheilungskaskade nicht fortgesetzt werden kann, weil die Mediatoren für die entsprechende Stimulation fehlen. Die Entzündung persistiert. Gleichzeitig infiltrieren toxische Zerfallsprodukte von Gewebe und auch Bakterien das umliegende Wundgebiet, was einen weiteren Gewebsuntergang zur Folge hat und die Chronizität der Wunde unterhält.

**Abb. 3**  
**Proteasen sind spezielle Enzyme, die als Katalysator Proteine in Peptide oder Aminosäuren zerteilen. Die Gruppe der Matrix-Metalloproteasen hat in diesem Rahmen die Aufgabe, beschädigte oder avitale Bestandteile der extrazellulären Matrix abzubauen.**



## Klinische Bewertung chronisch venöser Ulzera

Tab. 2

vor und nach der Behandlung mit Wundauflagen mit Polyacrylat-Superabsorber-Partikeln

	Start der Behandlung				Nach der Behandlung			
	Tag	Beläge*	Granulationsgewebe*	Wundgröße (cm <sup>2</sup> )	Tag	Beläge*	Granulationsgewebe*	Wundgröße (cm <sup>2</sup> )
Patient 1	1	4	1	25	34	1	4	20
Patient 2	1	4	1	20	12	1	4	19
Patient 3	1	3	2	12	21	0	5	5

\* 0 = 0 %, 1 = 20 %, 2 = 40 %, 3 = 60 %, 4 = 80 % und 5 = 100 % der Wundfläche

Nach dieser Hypothese kann die Wundheilungskaskade erst wieder ablaufen, wenn der Teufelskreis der persistierenden Entzündung mit ihrer exzessiven MMP-Aktivität durchbrochen ist. Dabei ergibt sich die Fragestellung, wie dieses Grundlagenwissen in therapeutisch nutzbare Ansätze zu übertragen ist. Als ein vielversprechendes und einfach anzuwendendes Medium hat sich dabei TenderWet erwiesen.

## Das Wirkungsprinzip von TenderWet

TenderWet ist eine mehrschichtige, kissenförmige Wundauflage, die als zentralen Bestandteil ihres Saugkerns spezielle Polyacrylat-Superabsorber-Partikel enthält. Diese werden vor der Anwendung mit Ringerlösung getränkt, wodurch das System aktiviert wird.

Aus dieser Konstruktion ergibt sich ein einzigartiges Wirkprinzip: Die im Saugkern enthaltene Ringerlösung wird kontinuierlich an die Wunde abgegeben, sodass Nekrosen aufgeweicht, abgelöst und ausgespült werden. Gleichzeitig wird aber auch keimbelastetes Exsudat in den Saugkern aufgenommen und dort sicher gebunden. Dieser Austausch funktioniert, weil der Superabsorber des Wundkissens eine höhere Affinität für das proteinhaltige Wundexsudat besitzt als für die salzhaltige Ringerlösung, die somit aus dem Wundkissen verdrängt wird. Der „Spül-/Saugvorgang“ führt zu einer raschen Reinigung der Wunde, sodass nachfolgend proliferative Zellen in das Wundgebiet einwandern und Kapillaren einsproßen können. Der Aufbau von Granulationsgewebe wird gefördert.

In der vorliegenden Studie konnte nun belegt werden, dass TenderWet zentrale wundheilungshemmende Faktor in entscheidender Weise ausschalten kann: Durch seine Polyacrylat-Superabsorber-Partikel ist TenderWet in der Lage, Metalloproteasen an diese Partikel zu binden, die dann beim Verbandwechsel aus der Wunde entfernt werden.

## Studiendesign

Die am häufigsten vorkommenden chronischen Wunden sind Beinulzera durch eine chronisch venöse Insuffizienz. Deshalb wurde die für die Studie erforder-

liche Wundflüssigkeit bei sechs Patienten mit venösen Ulzera entnommen. Die Ulzera bestanden alle seit mehr als sechs Monaten, ihre Größe betrug zwischen 12 cm<sup>2</sup> und 25 cm<sup>2</sup>. Bei der ersten Vorstellung in der Klinik war der Wundgrund bei allen Patienten nekrotisch und fibrinös belegt. Die Ulzera zeigten nur wenig Granulation sowie keine Anzeichen einer Epithelisierung. Pro Wunde wurden 0,2 bis 0,5 ml Wundflüssigkeit entnommen. Alle sechs Wunden waren durch hohe Aktivitätsgrade von MMP-2 und -9 charakterisiert. Bei drei Patienten kamen TenderWet-Wundkissen mit Superabsorber zum Einsatz, um zu prüfen, ob MMPs sich in vivo an die Partikel des Superabsorbers binden.

Vor und nach der Behandlung mit der Wundauflage wurde der Wundstatus mit einer halbquantitativen Methode erfasst. Beläge wurden auf einer Skala von 0 bis 5 (0 = keine Beläge, 1 = 20 %, 2 = 40 %, 3 = 60 %, 4 = 80 % und 5 = 100 % der Wundfläche mit Belägen bedeckt), das Granulationsgewebe wurde nach dem gleichen System bewertet. Die Epithelisierung wurde mithilfe der Verringerung der Wundgröße quantifiziert. Tabelle 2 enthält eine Zusammenfassung der Ergebnisse der klinischen Untersuchung der Ulzera vor und nach der Behandlung mit TenderWet.

Zur Gewinnung der Wundflüssigkeit wurden die Ulzera für maximal vier Stunden mit Hydrofilm, einem semipermeablen Polyurethanfilm, bedeckt. Die Flüssigkeit wurde durch Zentrifugieren (13.000 g, 4 °C, 10 Minuten) geklärt und anschließend sofort in Teilproben für die weitere Verwendung bei -80 °C tiefgefroren.

## Messen der Matrix-Metalloproteasen

MMPs können auf verschiedene Weise ermittelt werden. Die erste Methode wird als Peptid-Substrat-Untersuchung bezeichnet, die zweite, die in dieser Studie ebenfalls verwendet wurde, als Gelatine-Zymographie-Untersuchung. Beide Methoden sind äußerst empfindlich.

Peptid-Substrat-Untersuchung: Für diese Methode wurde zunächst Wundflüssigkeit gewonnen, aus der dann der Proteingehalt bestimmt wurde, der bei allen Patienten relativ ähnliche Werte aufwies. Eine kleine Menge der Wundflüssigkeit wurde anschließend mit dem Peptid-Substrat zur Reaktion gebracht. Wird dieses Substrat durch MMP-2 und -9 zerteilt, ändert sich die Farbe. Die Farbänderung ist dabei proportional zur MMP-Aktivität in der Wundflüssigkeit. Wichtig ist hierbei, dass diese Methode die globale Netto-Aktivität in der Probe misst, die sich aus der MMP-Bildung, der MMP-Aktivierung, der Hemmung durch TIMP (Tissue Inhibitor of Metalloproteinase) und anderen Faktoren ergibt.

Gelatine-Zymographie-Untersuchung: Diese Methode ist etwas komplexer. Durch das Anlegen eines elektrischen Feldes werden die Proteine der Wundflüssig-


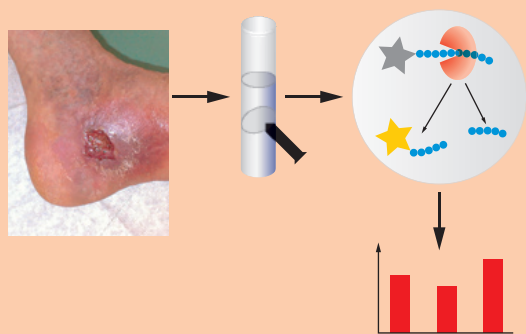


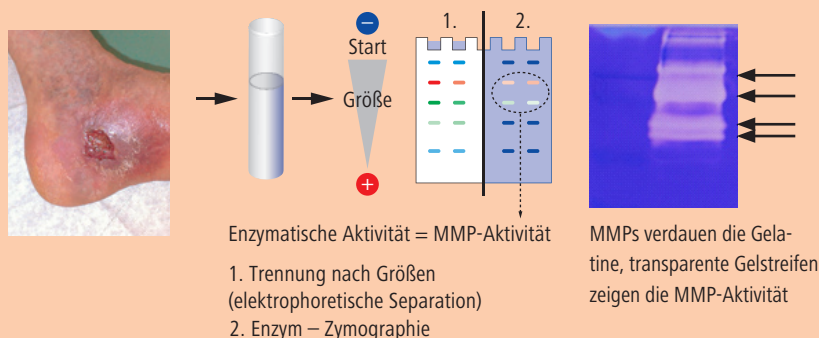
Abb. 4/5  
Der Kern aus Superabsorber ist das Geheimnis der klinischen Leistung von TenderWet. Er besteht aus kleinen Polyacrylat-Partikeln, die mit Ringerlösung aktiviert werden.

## Verfahren zum Messen der Matrix-Metalloproteasen

Abb. 6/7

**Peptid-Substrat-Untersuchung**

Wundflüssigkeit, mit einem speziellen Peptid-Substrat zur Reaktion gebracht, wird von MMP-2 und -9 gespalten. Dadurch ändert sich die Farbe des Substrats. Die Farbveränderungen, die mit der MMP-Aktivität korrelieren, werden gemessen. Zugleich zeigt diese Untersuchung die vernetzten Aktivitäten von MMPs und TIMP, dem Synthesehemmstoff der MMPs.

**Gelatine-Zymographie-Untersuchung**

Die Wundflüssigkeit wird mithilfe elektrophoretischer Separation und eines Gels, das Gelatine als Substrat für die MMPs enthält, zur Reaktion vorbereitet. Sind MMPs vorhanden, verdauen diese die Gelatine und das Gel wird transparent. Unverdaute Gelatine erscheint als hellblaue Flecken im Gel.

keit in einem Polyacrylamid-Gel nach Proteingrößen getrennt. Kleine Proteine wandern dabei schneller und weiter als große Proteine, die sich nur schwer durch das Gel bewegen können. Ist die Trennung nach Größen erfolgt, wird das elektrische Feld abgeschaltet und die Proteine werden renaturiert, also so behandelt, dass die MMP-Enzymaktivität wiederhergestellt wird. Das Gel enthält Gelatine als farbloses Substrat für die MMPs, das von den MMPs – wenn sie in der Probe enthalten sind – abgebaut wird. Wird ihnen genug Zeit gegeben, bauen die MMPs die gesamte Gelatine ab, die sie vorfinden. An den Stellen, wo die MMPs die Gelatine verdaut haben, wird dann auch das Gel transparent, unverdaute Gelatine erscheint als hellblaue Flecken im Gel.

**Die Tests mit TenderWet**

Die ersten Versuche prüften, ob TenderWet, oder genauer gesagt die darin enthaltenen Polyacrylat-Superabsorber, die MMP-Aktivität hemmen können. Wir verwendeten die Peptid-Substrat-Untersuchung für eine globale Messung, bei der MMP-2 und MMP-9 untersucht wurden.

Wundflüssigkeit wurde zwei Stunden lang mit dem Polyacrylat-Superabsorber inkubiert, anschließend erfolgte eine Messung der verdauten Peptide, was mit der Metalloprotease-Aktivität korreliert. Vergleicht man das Ergebnis mit dem der unbehandelten Wundflüssigkeit des gleichen Patienten, ergibt sich eine Reduktion von fast 87 %. Nur 13 % der ursprünglichen MMP-Aktivität bleibt erhalten.

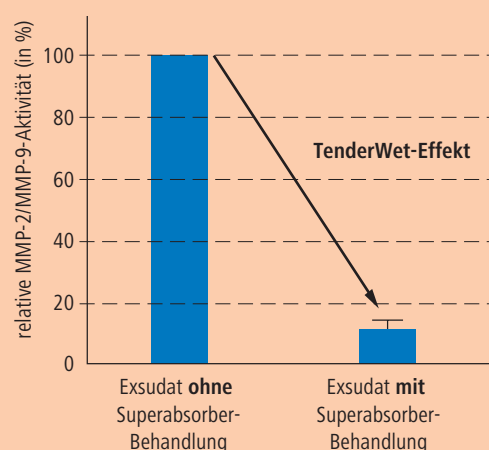
Wir wollten dieses Phänomen besser verstehen. Braucht der Superabsorber von TenderWet direkten Kontakt mit den MMPs? Dies wurde in einem zweiten Experiment untersucht. Dazu wurden die Partikel des

Tender-Wet-Superabsorbers mit Wundflüssigkeit inkubiert und anschließend mehrfach gewaschen. Dieser Vorgang entfernt alle Proteine, die nicht fest an die Partikel des Superabsorbers gebunden sind. Danach wurden die Superabsorber-Partikel gelöst und wir prüften mit der Gelatine-Zymographie, ob noch MMP-Aktivität an die Partikel gebunden war.

Das Gelatine-Zymogramm erbringt den Beweis. Der linke Bereich zeigt die Wundflüssigkeit ohne jede Behandlung (siehe Abbildung 9, Seite 18). Starke weiße Banden zeigen, dass in der Wundflüssigkeit eine hohe MMP-Aktivität vorzufinden ist. Der mittlere Bereich belegt, dass bei einer Behandlung der Wundflüssigkeit mit dem Superabsorber von TenderWet eine geringere MMP-Aktivität als in der unbehandelten Wundflüssigkeit anzutreffen ist. Auffällig ist, dass die Linien sehr viel schwächer ausgeprägt sind als im linken Bereich. Der rechte Bereich schließlich zeigt durch die starken

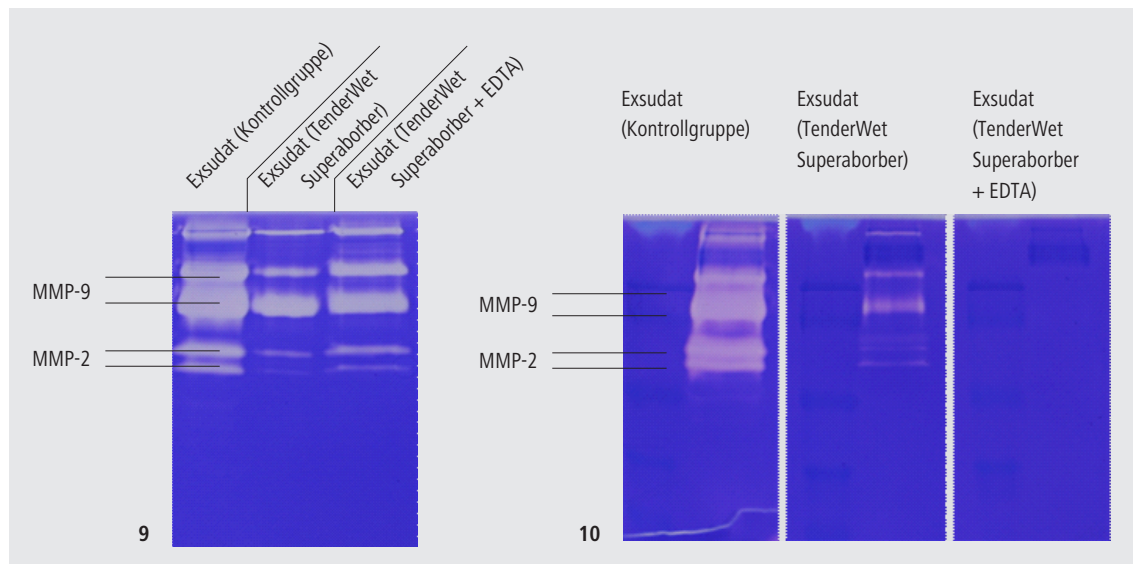
**TenderWet-Effekt**

Abb. 8





**Abb. 9/10**  
Die Tests zeigen: Die MMPs binden an die TenderWet Superabsorber-Partikel, was zu einer signifikanten Reduzierung der MMP-Level in der Wundflüssigkeit führt.



(klaren) Linien, dass MMPs fest an den Superabsorber gebunden wurden. Als Schlussfolgerung ergibt sich, dass der TenderWet-Kern aus Superabsorber MMPs fest und dauerhaft binden kann.

In einem dritten Experiment betrachteten wir die MMP-Aktivität, wenn MMPs und Superabsorber physisch getrennt sind. Dazu verwendeten wir wiederum die Gelatine-Zymographie-Technik. Eine Wundflüssigkeitsprobe wurde in drei Teile separiert, wobei jedes Drittel die exakt gleiche Menge an Protein aufwies. Die drei Proben wurden auf ein Gel aufgebracht, das dann für die Tests in drei Streifen geschnitten wurde.

Der erste Teil wurde nach einem Standard-Laborprotokoll behandelt. Gleiches gilt für den zweiten Teil, bei dem aber zuvor Superabsorber-Partikel zur Inkubationslösung gegeben wurden. Der dritte Teil wurde schließlich mit dem Superabsorber und zugleich mit EDTA behandelt. Die Ethylendiamintetraessigsäure (EDTA) ist ein organischer Komplexbildner, der Metallionen komplexiert und als bester Hemmstoff/Inhibitor für MMPs bekannt ist.

Das Ergebnis zeigt (Abb. 10), dass die Enzymaktivität substantiell reduziert ist oder in einfachen Worten: MMPs sind vorhanden, aber sie funktionieren nicht ordnungsgemäß. Insbesondere die Test-Anordnung „Superabsorber mit EDTA“ inhibiert die MMP-Aktivität komplett. Auch hier sind die Enzyme vorhanden, zeigen aber keine Funktion.

Im Hinblick darauf, dass die MMPs Kofaktoren wie Calciumionen ( $\text{Ca}^{2+}$ ) benötigen, um ihre Aktivität zu erlangen, untersuchten wir bei diesem Test auch, was mit den Calciumionen geschieht. Überraschenderweise bemerkten wir eine starke und sehr schnelle Reduktion von Calciumionen im Puffer, was zeigt, dass in den vorherigen Tests die MMPs über keine ausreichende Zahl an Kofaktoren wie Calciumionen verfügten, um ihre Aktivität aufrechtzuerhalten. Da nun TenderWet, das mit Ringerlösung aktiviert wird, Calcium und andere

Mineralien enthält, die die Zellproliferation fördern sollen, musste auch dieser Faktor evaluiert werden. Es konnte gezeigt werden, dass Calcium nicht gänzlich verschwindet, sondern nur reduziert ist. Dies bedeutet, dass MMPs inhibiert sind, den Zellen jedoch noch ausreichend Calcium zu ihrer Proliferation zur Verfügung steht. Dies wurde in unabhängigen Arbeiten der Arbeitsgruppe von Prof. Humbert, Besancon, gezeigt.

### Schlussfolgerungen

- Übermäßige Mengen an MMPs stören die Wundheilung.
- Viele bis fast alle chronische Wunden zeigen übermäßige MMP-Enzymaktivität.
- TenderWet bindet und hemmt MMPs. Dieser Mechanismus wird herbeigeführt durch
  - die direkte Bindung von MMPs an den Polyacrylat-Superabsorber („Einschluss“),
  - die Bindung von Kofaktoren wie Calcium, was zu einer reduzierten MMP-Aktivität führt („nicht-funktionale Enzyme“),
  - die Erholung der Wunde vom „MMP-Stress“ und die Verschiebung der Balance zwischen Zellab- und aufbau in Richtung Zellaufbau.

### Der Doppelleffekt von TenderWet

Die Daten weisen generell darauf hin, dass sich für die Wundheilung hemmende Faktoren an den Kern von TenderWet binden. Dadurch wird die Wunde bei jedem Verbandwechsel von übermäßigem MMP-Pegeln entlastet. Zugleich wird die Wunde feucht gehalten und überschüssiges Wundexsudat absorbiert. Es bildet sich neues Granulationsgewebe, die Wunde füllt sich und das Epithelium kann zu migrieren beginnen. Diese Zweifachwirkung ist der Grund, warum TenderWet die Wandlung einer nicht heilenden Wunde mit Nekrosen in eine Wunde mit gesunder Granulation effektiv unterstützt. ■

F.Meuleneire, Wundzentrum St. Elisabeth, Zottegem, Belgien

# TenderWet active in der Anwendung bei chronischen Problemwunden

Die Behandlung chronischer Problemwunden bedeutet in vielen Fällen immer wieder eine therapeutische Herausforderung. Entscheidend für die Prognose ist, wie schnell und gut es gelingt, die Wunde von lokalen Störfaktoren der Wundheilung zu reinigen. TenderWet active ist dabei eine effiziente Therapieoption.

Die Wundheilung lässt sich sinnvollerweise in drei Phasen unterscheiden, wobei jede dieser Phasen durch ganz spezifische zelluläre Aktivitäten gekennzeichnet ist, die den Reparationsprozess in einer bestimmten, ineinander übergreifenden Zeitabfolge vorantreiben. Im Fall der akuten Wunde beginnt die Reparatur mit der Blutgerinnung. Dann wird in katabolen Prozessen die Wunde von untergegangenem Gewebe, Fremdkörpern und Keimen gereinigt und schließlich neues Gewebe zur Defektfüllung aufgebaut, das sich mit der Zeit in ein belastbares Narbengewebe umbaut. Die einzelnen, an der Wundheilung beteiligten Blut- und Bindegewebszellen müssen – und können auch in den meisten Fällen – zur „richtigen Zeit das Richtige tun“.

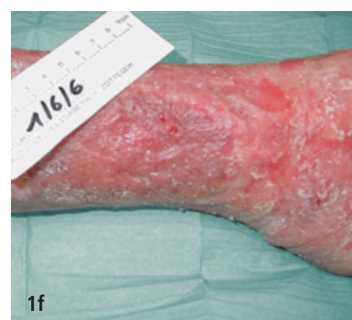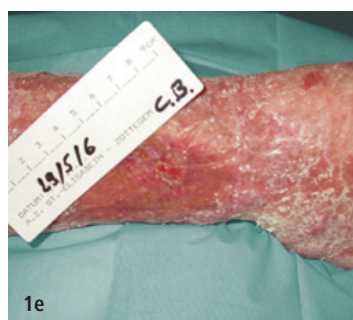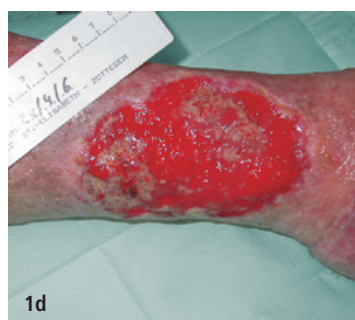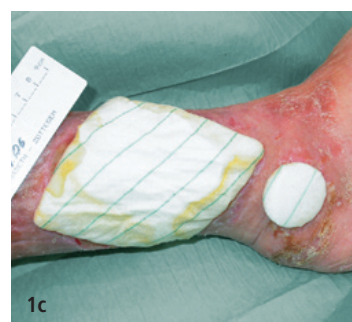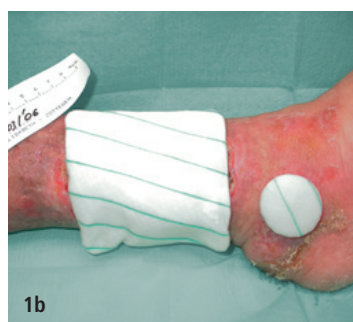
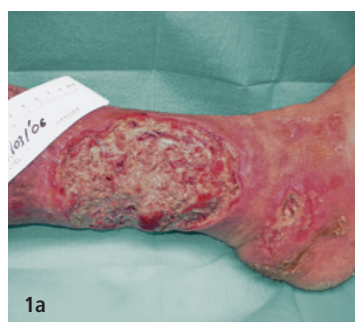Ganz im Gegensatz zur chronischen, gestörten Wundheilung. Ihre Crux ist, dass die Reparationsleistung der Zellen in einem extrem stoffwechselgeschädigten Hautgebiet gestartet werden muss, wie das auch bei den nachfolgenden Kasuistiken der Fall ist. Eine ordnungsgemäße Zell- und Zeitabfolge ist somit nicht möglich. In entsprechenden Untersuchungen

wurde gegenüber dem Befund in einer akuten Wunde vor allem ein erheblicher Überschuss an Leukozyten und Metalloproteasen festgestellt, was bedeutet, dass die chronische Wunde über die Entzündungsphase und die katabolen Prozesse nicht hinauskommt. Des Weiteren weisen die meisten Geschwüre so ausgeprägt Nekrosen und Beläge auf, dass sie trotz der anhaltenden Einwanderung von Abwehrzellen wie Leukozyten durch die körpereigenen autolytischen Reinigungsmechanismen nicht mehr aufgelöst werden können.

Hier setzt dann die Hilfe von außen an durch ein sachgerechtes Débridement. Da Menschen mit chronischen Problemwunden in der Regel alte, multimorbide Patienten sind, ist dazu allerdings ein chirurgisches Débridement oft nicht möglich. In diesen Fällen versuchen wir eine Wundreinigung mithilfe der feuchten Wundbehandlung. Unsere präferierte Wundaufgabe dazu ist TenderWet active, mit der wir immer wieder gute Reinigungserfolge in meist kurzer Zeit erzielen, aber auch bei der Wundkonditionierung regelmäßig rasche Fortschritte sehen.



Der Autor:  
Frans Meuleneire,  
Wundzentrum,  
AZ St. Elisabeth,  
Godveerdegemstraat 69,  
9620 Zottegem,  
Belgien



Fallbeispiel 1:  
Ulcus cruris venosum  
Abb. 1a  
Zustand des venösen Ulkus  
bei Beginn der TenderWet-  
Behandlung.  
Abb. 1b-e  
Weiterer Verlauf der  
Behandlung mit Tender-  
Wet und einer konsequent  
durchgeführten Kompres-  
sionstherapie. TenderWet  
erwies sich dabei auch unter  
dem Kompressionsverband  
als geeignete Wundaufgabe.  
Abb. 1f  
Zustand des Ulkus nach ca.  
3 Monaten; 14 Tage später  
war das Ulkus vollständig  
abgeheilt.

### Fallbeispiel 2: Druckgeschwür am Rücken

#### Abb. 2a

Aus einem dunkelblauen Fleck entwickelte sich eine schwarze Nekrose, die drei Wochen lang mit einem Hydrogel-Verband aufgeweicht wurde, bis sie sich langsam löste.

#### Abb. 2b-c

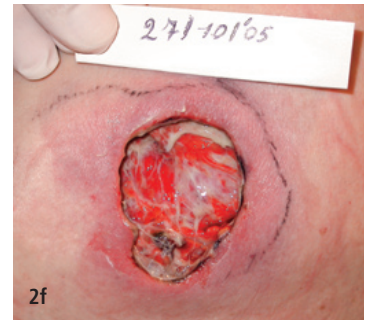
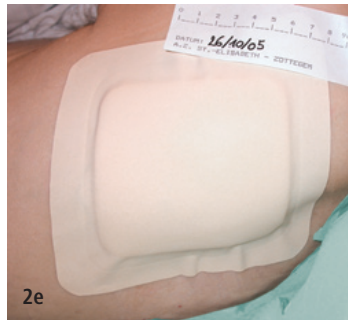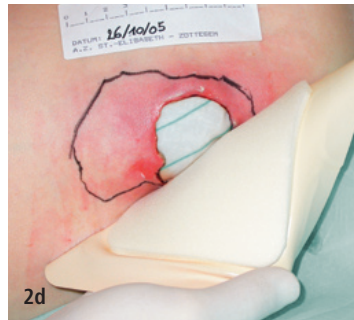
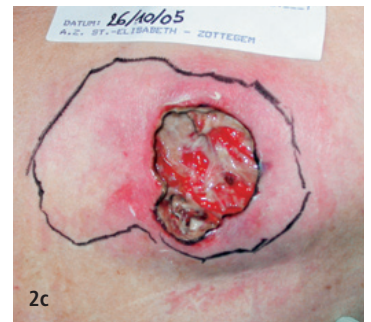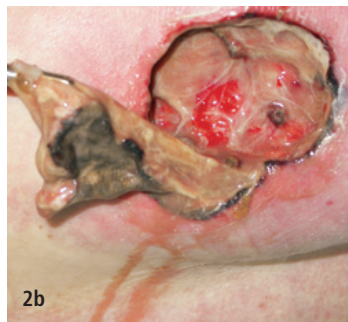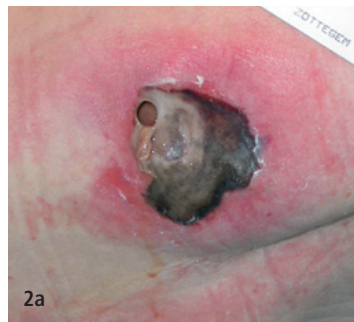Die weitere Nekrosenabtragung erfolgte mithilfe eines Skalpells sowie der Reinigung mit TenderWet active cavity.

#### Abb. 2d-e

Das Druckgeschwür wurde mit TenderWet active cavity austamponiert und mit dem Schaumverband Perma-Foam Comfort geschützt.

#### Abb. 2f

Zustand der Wunde nach dem ersten Verbandwechsel.



TenderWet ist eine mehrschichtige, kissenförmige Wundaufgabe, die als zentralen Bestandteil ihres Saugkörpers spezielle Polyacrylatsuperabsorber-Partikel enthält. Diese sind im Falle von TenderWet active bereits gebrauchsfertig mit Ringerlösung aktiviert. Aus dieser Konstruktion ergibt sich nun ein einzigartiges Wirkprinzip: Die im Saugkern enthaltene Ringerlösung wird kontinuierlich an die Wunde abgegeben, wodurch Nekrosen aufgeweicht, abgelöst und ausgespült werden. Gleichzeitig wird aber auch keimbelastetes Exsudat in den Saugkern aufgenommen und dort sicher gebunden. Dies führt zu einer raschen Reinigung der Wunde, sodass nachfolgend proliferative Zellen in das Wundgebiet einwandern und Kapillaren einsprossen können und Granulation aufgebaut werden kann.

In der jüngsten Studie (siehe Forschung, Seite 14-18) konnte nun belegt werden, dass TenderWet einen weiteren wundheilungshemmenden Faktor in entscheidender Weise ausschalten kann: TenderWet ist in der Lage, Matrix-Metalloproteasen an seine Partikel zu binden, sodass sie mit jedem Verbandwechsel aus der Wunde entfernt werden. Dies könnte mit ein Grund für unsere langjährigen guten Therapieerfahrungen sein.

### Fallbeispiel 1: Ulcus cruris venosum

Eine 78-jährige Patientin stellt sich mit einem Ulcus cruris am linken Unterschenkel in unserem Wundzentrum vor. Es handelt sich um ein Ulcus venöser Genese durch eine chronisch venöse Insuffizienz, die mit der Entbindung ihrer Tochter vor 40 Jahren ihren Anfang nahm. Zur Behandlung ihres Bluthochdrucks benötigt sie Antihypertensiva, Schmerzmittel nimmt sie täglich ein. Wenn die Patientin nicht unter den häufig auftretenden Wundschmerzen leidet, ist sie sehr agil. Um die venöse Insuffizienz besser ertragen zu können, trägt

sie elastische Stützstrümpfe. Von Zeit zu Zeit schien sich die Wunde zu vernarben, geschlossen hat sie sich jedoch niemals richtig.

Seit zwei Monaten wurde die Wundsituation immer problematischer. Die Größe des Ulkus verdoppelte sich und die Exsudatbildung nahm extrem zu. Sogar mit dem fertig angelegten Verband war sie ständig von einem unangenehmen Geruch umgeben.

Zur initialen Wundbehandlung setzten wir einen Hydrofaser-Verband ein. Darunter verschlimmerte sich zwar der Zustand der Wunde nicht weiter, wir beobachteten jedoch nach wie vor sehr viel Exsudat. Die Wundränder waren mazeriert, der Wundgrund wies starke fibrinöse Beläge auf. Aufgrund der Stagnation im Heilungsprozess entschieden wir uns, den Hydrofaser-Verband durch eine Behandlung mit TenderWet active zu ersetzen.

TenderWet active wurde täglich gewechselt, und bald bemerkten wir eine deutliche positive Entwicklung der Wundsituation. In kürzester Zeit wurde die Wunde immer sauberer und verkleinerte sich sehr schnell. Wir konnten dabei beobachten, dass TenderWet active auch unter einem Kompressionsverband sehr effektiv ist. Selbst wenn nach dem Anlegen der Kompressionsbinden ein Teil der Ringerlösung aus dem Wundkissen austritt, verbleibt im Wundkissen immer noch genügend Ringerlösung, um die Saug-/Spülwirkung von TenderWet zu gewährleisten.

Insgesamt hat das Therapiekonzept – Kompressionsverband plus TenderWet – bewirkt, die Stagnation in der Wundheilung zu überwinden und das Ulcus in einem extrem geschädigten Hautgebiet in einem Zeitraum von gut drei Monaten zur Abheilung zu bringen (Abb. 1f). Es entzieht sich allerdings unserer Kenntnis, wie lange dieser abgeheilte Zustand angehalten hat.



### Fallbeispiel 2: Druckgeschwür am Rücken

Eine 68-jährige Patientin mit schwerem Asthma wird wegen eines Lungenemphysems in die Pneumologieabteilung aufgenommen. Seit Jahren wurde sie mit Kortikosteroiden behandelt. Während der Behandlung entwickelt sich am Rücken ein Druckgeschwür.

Zunächst bestand nur ein dunkelblauer Fleck, der sich plötzlich zu einer schwarzen Nekrose entwickelte. Diese war anfangs fest und trocken. Die Nekrose wurde drei Wochen lang mit einem Hydrogel-Verband aufgeweicht, bis sie sich im Bereich des gesunden Gewebes langsam ablöste. Der größte Teil der Nekrose wurde dann mithilfe eines Skalpell abgetragen.

Die weitere Wundreinigung erfolgte durch TenderWet active cavity. Mit einer Sonde wurde die Größe der Wundhöhle ermittelt, um die exakt passende Größe von TenderWet active cavity bestimmen zu können. Als Sekundärverband legten wir den Schaumverband PermaFoam Comfort an, der das überschüssige Exsudat wirksam absorbierte und der Patientin ein gutes Komfortgefühl vermittelte.

Ziel dieser Behandlungsstrategie war, möglichst rasch eine saubere Wunde zu erhalten, um insbesondere das Infektionsrisiko zu vermindern. Durch seine Saug-/Spülwirkung bewirkt TenderWet active in kurzer Zeit eine effiziente Wundreinigung, die zudem für Patienten auch noch äußerst schonend ist. Im Gegensatz beispielsweise zu Mulltamponaden ist mit TenderWet active ein atraumatischer Verbandwechsel möglich. Ist die Wunde sauber, kann die Behandlung mithilfe von Calciumalginat-Kompressen (z. B. Sorbalgon) fortgesetzt werden, die sich perfekt auch bei zerklüfteten Wundverhältnissen eintamponieren lassen sowie eine feuchte Wundbehandlung und einen atraumatischen Verbandwechsel sichern.

### Fallbeispiel 3: Dekubitus am Gesäß

Eine 51-jährige Patientin wird zur Behandlung eines Leberkomas in die Intensivstation aufgenommen. Nach einer dreiwöchigen Intubation kommt sie langsam wieder zu sich. Aufgrund der Ruhigstellung hatte sich in dieser Zeit am rechten Gesäß ein tiefer Dekubitus gebildet, der weder durch eine Anti-Dekubitus-Matratze noch durch regelmäßige Umlagerungen und Mobilisierung zu verhindern war.

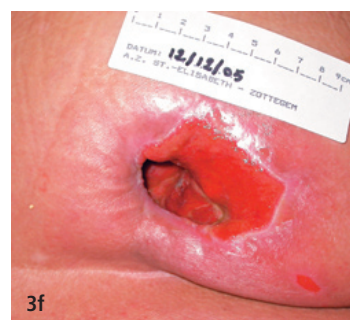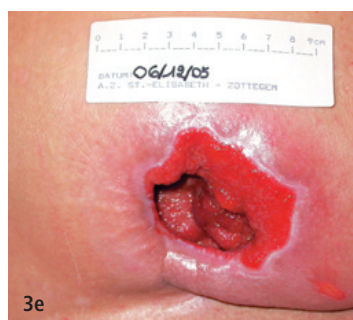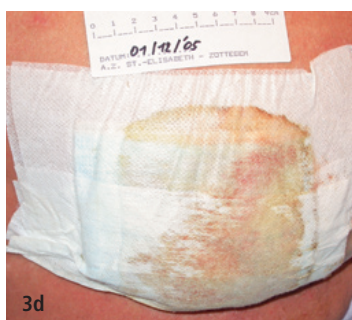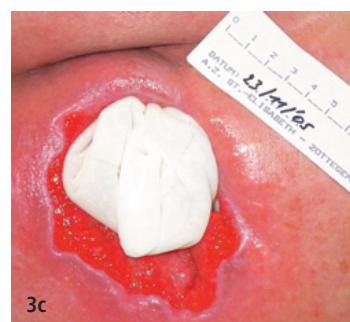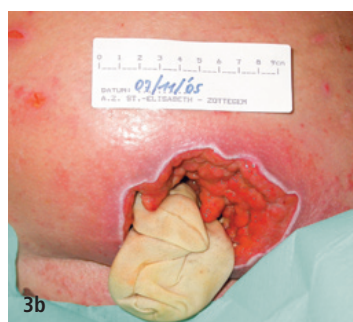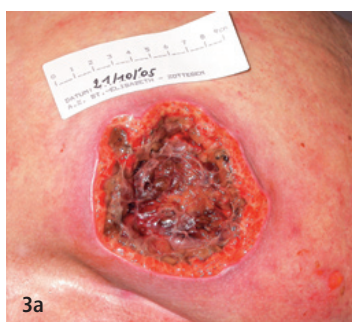Zu Beginn der Behandlung haben wir die Nekrose zum leichteren Ablösen mit einem Hydrogel aufgeweicht, die Wundränder wurden mit einem Hydrokolloid abgedeckt. Als sich die Nekrose deutlich ablöste und verkleinerte, kam zur weiteren Wundreinigung TenderWet active zur Anwendung. Der Verbandwechsel erfolgte einmal täglich.

Bei jedem Verbandwechsel versuchten wir, ein mechanisches Débridement mit einer Kürette vorzunehmen. Aufgrund der Leberpathologie mussten wir jedoch sehr vorsichtig sein, um Blutungen zu vermeiden. Dies war mit ein Grund, TenderWet active zur Reinigung einzusetzen, weil wir durch die bisherigen Erfahrungen damit rechnen konnten, die Wunde schonend und schnell sauber zu bekommen.

Die Wundreinigung mit TenderWet active dieser bis auf die Knochen zerstörten Hautwunde nahm drei Wochen in Anspruch. Da die Ursache für einen Dekubitus eine anhaltende, lokale Druckeinwirkung auf ein begrenztes Hautareal ist, wurde als Kausalmaßnahme konsequent eine vollkommene Druckentlastung des Wundgebietes durchgeführt. Wir setzten die lokale Behandlung mit TenderWet active mit Erfolg auch in der Granulationsphase fort und konnten nach nur einem Monat eine deutliche Verkleinerung der Wundhöhle feststellen. ■



TenderWet 24 active und TenderWet active cavity verfügen über den gleichen Wirkungsmechanismus. TenderWet 24 active ist jedoch mit einer feuchtigkeitsabweisenden Schutzschicht ausgestattet, um ein Durchfeuchten des Verbandes zu verhindern. Für eine sichere Applikation ist die Kompressenseite mit der integrierten Schutzschicht durch parallel verlaufende Farbstreifen gekennzeichnet. TenderWet active cavity hat keine feuchtigkeitsabweisende Schutzschicht und kann somit in Wundhöhlen einmodelliert werden.



### Fallbeispiel 3:

#### Dekubitus am Gesäß

Abb. 3a

Zustand des Dekubitus bei Beginn der Behandlung mit TenderWet active.

Abb. 3b-e

Im weiteren Verlauf reinigt sich die Wunde unter der TenderWet-Behandlung zunehmend. Als Kausalmaßnahme wurde das Wundgebiet konsequent vom Druck entlastet.

Abb. 3f

Stark verkleinert und sauberer Dekubitus nach knapp drei Monaten Behandlungszeit.

S. Dalicho et al., Klinik für Allgemein-, Viszeral- und Gefäßchirurgie (Direktor: Prof. Dr. med. H. Lippert), Universitätsklinikum der Otto-von-Guericke-Universität Magdeburg AöR

# Rolle der lokalen Ozontherapie in der Abheilung von Beinulzera

Ozon ist eine Molekülform des Elementes Sauerstoff, wobei drei Sauerstoffmoleküle am Aufbau eines Ozonmoleküls ( $O_3$ ) beteiligt sind. Obwohl Ozon konzentrationsabhängig eine toxische Wirkung auf den Menschen hat, wird es in der Medizin als Reaktionspartner für verschiedene Stoffwechselforgänge eingesetzt. Von der lokalen Ozontherapie sollen künftig auch Patienten mit Beinulzera profitieren.

S. Dalicho<sup>1</sup>, J. Tautenhahn<sup>1</sup>, O. Jannasch<sup>1</sup>, Z. Halloul<sup>1</sup>, R.T. Grundmann<sup>2</sup>, H. Lippert<sup>1</sup>,  
1 Klinik für Allgemein-, Viszeral- und Gefäßchirurgie (Direktor: Prof. Dr. med. H. Lippert) Universitätsklinikum der Otto-von-Guericke-Universität Magdeburg AöR  
2 Kreiskliniken Altötting-Burghausen (wissenschaftlich medizinischer Direktor: Prof. Dr. med. R. T. Grundmann)



Für die Autoren:  
Stephan Dalicho,  
Klinik für Allgemein-, Gefäß- und Viszeralchirurgie, Medizinische Fakultät der Otto-von-Guericke-Universität Magdeburg, Leipziger Straße 44, 39120 Magdeburg, E-Mail: stephan.dalicho@med.ovgu.de

Literatur beim Autor

## Einleitung

Der dreiwertige Sauerstoff Ozon (aus dem Griechischen ozein = riechen) ist ein farbloses, stechend riechendes Gas. Es zerfällt innerhalb kurzer Zeit wieder in seine molekulare zweiwertige Form. Entdeckt wurde das Ozon im Jahre 1839 von Christian Friedrich Schönbein. Die Entstehung erfolgt aus der Verbindung von atomarem Sauerstoff (O), der zum Beispiel durch UV-Strahlen aus Stickstoffdioxid abgespalten wird, und molekularem Sauerstoff ( $O_2$ ).

In der Stratosphäre (20-35 km Höhe) schützt die Ozonschicht vor der UV-Strahlung. Als bodennahes Gas führt es beim Menschen zur Reizung von Schleimhaut und Atemwegen („Sommersmog“).

Aufgrund der instabilen chemischen Bindung ist Ozon ein starkes Oxidationsmittel. Diese Eigenschaft wird in der Wasserhygiene, der Konservierung von Lebensmitteln, als Bleichmittel und zum Schadstoffabbau genutzt.

## Medizinischer Einsatz und Bedeutung

Bei der Behandlung von Brand- und Schnittwunden zur Vermeidung von Gangrän und Sepsis wurden Ozon-Sauerstoffgemische erstmalig im 1. Weltkrieg eingesetzt. Medizinisches Ozon ist eine Mischung aus  $O_2$  und  $O_3$ . In Erythrozyten reagiert Ozon mit Phospholipiden der Zellwand. Es hat eine rheologische Wirkung und stimuliert außerdem die Synthese des 2-3-Diphosphoglycerats, das die Struktur des Hämoglobin modifiziert und damit ein Freiwerden von Sauerstoff und eine lokale trophische Wirkung im kranken Gewebe unterstützt. An endothelialen Zellen bewirkt das  $O_3$  eine Synthese und ein Freiwerden des Nitroxyd (NO) und dadurch eine endogene Vasodilatation.

Die direkte Konsequenz der Ozoninteraktion im Blut ist somit eine verbesserte Sauerstoffversorgung im peripheren Gewebe (eutrophischer Effekt). Darüber hinaus bewirkt es eine Reduktion metabolischer Säuren.

Durch Immunmodulation und -stimulation werden immunkompetente Zellen aktiviert und Mediatoren, z. B. Interferone (IFN- $\beta$ , - $\gamma$ ), Interleukine (IL-1 $\beta$ ), Tumornekrosefaktor (TNF- $\alpha$ ), Granulozyten-Makrophagen koloniestimulierende Faktoren (GM-CSF), Wachstumsfaktor (TGF- $\beta$ 1) freigesetzt. Mittels Synthese von ATP in der Zelle erfolgen eine Bereitstellung von  $O_2$  sowie eine Stoffwechselaktivierung. Darüber hinaus besitzt die lokal oxidierende Wirkung desinfizierenden Charakter. Auf Grund der metabolisch-immunmodulatorischen, eutrophischen und antimikrobiellen Wirkung erfolgte der Einsatz in weiteren medizinischen Indikationsgebieten.

Ozon kann in verschiedenen Formen für unterschiedliche Erkrankungen angewandt werden. So findet Ozon systemisch als Ozoneigenblutbehandlung, als rektale Ozon-Sauerstoffinsufflation oder in lokaler Applikation als subkutane, intrakutane, intramuskuläre und intraartikuläre Injektion Anwendung. Tab. 1 gibt einen Überblick über verschiedene Behandlungsmöglichkeiten.

Bei der sogenannten Eigenblutbehandlung wird entnommenes Patientenblut mit Ozon angereichert und retransfundiert. Bei der rektalen Ozon-Sauerstoffinsufflation soll neben der lokalen Wirkung auch der systemische Effekt therapeutisch wirksam sein. Topisch erfolgt die Applikation im Sinne der Ozon-Sauerstoff-Begasung, als Emulsion von Ozonwasser und in peroxidischen Ölen. Wundheilungsfördernde Eigenschaften werden durch Wundreinigung, Desinfektion, Immun- und Stoffwechselaktivierung erzielt. Bisherige Veröffentlichungen unterschiedlicher Fachgebiete beschreiben lediglich an Kasuistiken einen positiven Effekt der lokalen Behandlung.

## Material

Die lokale Anwendung des Ozon-Sauerstoff-Gemisches erfolgte durch den Ozonizer OZONYTRON, (Firma MYMED GmbH, Töging am Inn, Deutschland).

Dieses Gerät ist für den medizinischen Einsatz zugelassen. Es verfügt über einen Regler zur Einstellung der Emissionsintensität und verschiedene Glassonden. Im Inneren dieser Sonden, die aus zwei Hohlräumen bestehen, befindet sich zwischen den Elektroden eine Mischung aus den beiden Edelgasen Argon und Neon. Der angelegte Strom bewirkt ein elektrisches Feld. Durch dieses Feld wird durch das Prinzip elektrischer Gasentladung zwischen Applikationssonde und Patientenwunde eine Spaltung des vorhandenen Sauerstoffs in Radikale erzeugt. Es folgt eine Reaktion der Radikale mit ungespaltenem Sauerstoff zu Ozon. Die Erzeugung von Ozon erfolgt also unmittelbar zwischen Sondenkopf und der Wunde.

Die Sauerstoffsättigung des Gewebes steigt und in der Wunde wird ATP zur Stoffwechselaktivierung bereitgestellt. Gleichsam entfaltet sich die antibakterielle Wirkung. Die Ozonapplikation erfolgt in Abhängigkeit vom lokalen Wundstatus und der Genese mittels verschiedener Sonden für eine Dauer von 3 bis 10 Minuten. Das Behandlungsintervall reicht von täglicher bis zweimal wöchentlicher Anwendung.

### Patienten und Methodik

In einer Pilotstudie wurde die biologische und klinisch-therapeutische Wirkung der lokalen Ozontherapie an zehn Patienten untersucht. Die Anwendung wurde auf die Behandlung peripherer Beinulcerationen unterschiedlicher Genesen beschränkt. Wundcharakteristika und Behandlungsmodalitäten sind in Tabelle 2 dargestellt.

Die Ozonbehandlung erfolgte nach Ausschaltung systemischer und lokaler Störfaktoren der Wundheilung. Entsprechende Voraussetzungen wurden durch mehrfache Wunddebridements, rheologische Infusionstherapien und teils aufwändige gefäßchirurgische Rekonstruktionen geschaffen. Zusätzlich erfolgte die Applikation moderner Wundauflagen.

Die Ozonbegasung wurde im Mittel für 43,5 (14-73) Tage durchgeführt. Die Therapie erfolgte sowohl ambulant als auch stationär. Behandelt wurde 2-4 x pro Woche jeweils 10 min. Als Wundauflagen kamen stadienadaptiert stark absorbierende Schaumverbände (z. B. PermaFoam) und im späteren Heilungsverlauf Hydrokolloidverbände (z. B. Hydrocoll) oder Hydrogele (z. B. Hydrosorb) zum Einsatz. Es wurden bei jedem Verbandwechsel Wundstatus und Heilungsphase dokumentiert sowie ein mikrobiologischer Abstrich angefertigt. Die Behandlung mit Ozon galt mit dem Wundverschluss als beendet.

### Ergebnisse

Die Wundgröße betrug vor der Ozontherapie im Mittel 33,3 (Range 12-67) cm<sup>2</sup>. Bei der Hälfte der Fälle wurde eine bakterielle Besiedelung, die größten-

## Therapeutische Anwendung von Ozon

Tab. 1

Applikationsart	medizinische Anwendung
systemisch (Eigenblutbehandlung)	<ul style="list-style-type: none"> <li>– periphere arterielle Verschlusskrankheit</li> <li>– zerebrale Durchblutungsstörungen</li> <li>– durchblutungsbedingte Seh- und Hörstörungen (Tinnitus)</li> <li>– virale Erkrankungen</li> <li>– Akne</li> <li>– Allergien</li> <li>– onkotherapeutisches Adjuvans</li> <li>– Immunaktivierung</li> </ul>
rektale Ozon-Sauerstoff-insufflation	<ul style="list-style-type: none"> <li>– Kolitis ulcerosa</li> <li>– Proktitis Stadium I und II</li> <li>– Analfisteln</li> <li>– Analfissuren</li> <li>– (systemischer Nutzen)</li> </ul>
lokale Ozon-Sauerstoff-Begasung	<ul style="list-style-type: none"> <li>– chronische und/oder superfizierte Wunden</li> <li>– Hautläsionen</li> <li>– Verbrennungen</li> <li>– Augenverletzungen</li> <li>– Infektsanierung der Stomatologie</li> </ul>
Injektion subkutan/intrakutan/ intramuskulär	<ul style="list-style-type: none"> <li>– Herpes Zoster</li> <li>– Analgesie</li> <li>– Neuraltherapie</li> </ul>
Injektion intraartikulär	<ul style="list-style-type: none"> <li>– rheumatische Erkrankungen</li> <li>– Arthrose</li> <li>– Gelenkverletzungen</li> <li>– chronische Gelenkerkrankungen</li> </ul>

teils Mehrfachbesiedelungen waren, nachgewiesen. Insgesamt konnte bei fünf von den zehn behandelten Patienten die Wundbehandlung im Beobachtungszeitraum abgeschlossen werden (Durchschnitt 41 d, Range 24-72 d). Für vier Patienten betrug das Behandlungsintervall weniger als acht Wochen. Die verbliebenen fünf Fälle, sämtlich mit langen Wundanamnesen, zeigten deutliche Tendenzen zur Wundverkleinerung. Die Wundausdehnung im mittleren Behandlungszeitraum von 44 (32-72) Tagen verringerte sich auf durchschnittlich 33,8 % (15,8 %-84,3 %) der ursprünglichen Wundgröße. Weiterhin wurde die antimikrobielle Wirkung der Methode vor allem in Hinsicht auf Problemkeime untermauert. In allen Wunden gelang durch die Ozonbehandlung die deutliche Reduktion der Problemkeime. Eine Zusammenfassung der Ergebnisse zeigen Abb. 1 und Tab. 2. Exemplarische Behandlungsverläufe werden in den Abbildungen 2-4 dargestellt.

### Diskussion

Die Bedeutung von Ozon ist kontrovers. Während es in der Stratosphäre vor UV-Strahlen schützt, gilt es in der Troposphäre als toxisch für Pflanzen und Tiere. Dagegen werden die positiven Effekte in der Industrie und Medizin vielfältig genutzt. Mit verschiedenen Verfahren wird Ozon in unterschiedlichen Fachgebieten der Medizin erfolgreich angewandt.



Neben der Anregung des Immunsystems durch Ozon wirkt Ozon hier den einzelnen Faktoren einer gestörten Mikrozirkulation entgegen. In diesem Sinn haben alle der von uns aufgezeigten Patienten mit chronischen peripheren Ulzera verschiedener Genesen von der lokalen Ozontherapie profitiert. Sämtliche Wunden konnten durch die Behandlung deutlich verkleinert oder sogar zur Ausheilung gebracht werden. Hierbei handelt es sich gerade im Fall von Ulzera, die durch arterielle Durchblutungsstörungen hervorgerufen werden, um Problemwunden, denen eine lange Vorbehandlung vorausging.

Eine notwendige Revaskularisation vermag die Ozonbegasung nicht zu substituieren. Sie stellt aber dennoch eine durchaus nützliche und erfolgreiche Zusatzbehandlung dar, um die Wundheilung zu beschleunigen. Der systemische Nutzen bei peripherer arterieller Verschlusskrankheit wird in der Eigenblutbehandlung im Stadium III als präoperatives Verfahren eingesetzt und wirkt postoperativ einer Restenose entgegen. Die Bedeutung des Behandlungserfolgs steigert sich vor allem im Hinblick auf die Tatsache, dass vielen der Ulzera, wie gemischt arterielle und diabetische Ulzera, eine multifaktorielle Genese zugrunde liegt und sie somit therapeutisch schwer zugänglich sind. Bei der Behandlung diabetischer Ulzera mit Ozon wurde darüber hinaus die Amputationsrate als vergleichsweise geringer und ohne die Erscheinung von Nebenwirkungen beschrieben.

In bisherigen Erfahrungsberichten werden als mögliche Nebenwirkungen der Ozonbehandlung in Einzelfällen allergische Reaktionen, Embolien und Infektionen angegeben, die allesamt im Rahmen systemischer Behandlungen auftraten und als Anwendungsfehler betrachtet werden. Die auftretenden Konzentrationen betragen selbst in der Stomatologie für Patienten 2,5 % des max. Wertes für das Risiko einer Gesundheitsgefährdung als Reizgas. Für den Behandler gilt hier ein Wert von 1,0 % für mittlere Belastung über 8 h und kann somit ebenfalls als unbedenklich betrachtet werden. Keine der aufgeführten möglichen Nebenwirkungen wurde während der Therapie an unseren Patienten beobachtet.

Der einzige zu verzeichnende negative Effekt war eine leichte Irritation der Wunde. Während bei Kontakt der Sonde mit gesunder Haut keine irritierende Wirkung angegeben wurde, empfanden einige unserer Patienten die Begasung im Bereich des Wundrandes als unangenehm. Aus diesem Grund gingen wir dazu über, zwischen Sonde und Wundoberfläche eine sterile Mullkomresse zu platzieren. Damit konnten die unangenehmen Sensationen bei gleichem Therapieerfolg verhindert werden.

Gegenüber den günstigen Kosten der einzelnen Behandlung ist die verlängerte Behandlungsdauer von 10 bis 15 Minuten pro Sitzung dem Verfahren als negativ anzurechnen. Dennoch hebt sich der eindeutig wundheilungsfördernde Effekt der Ozonbegasung heraus.

Wundcharakteristika und Behandlung (lokal/systemisch)

Tab. 2

Nr	Ulkusgenese	Wundgröße vor Ozon	Behandlungszeit vor Ozon	Abstrich	(chirurg.) Therapie	Dauer/ Intervall der Ozontherapie	Behandlungszeit mit Ozon	Wundgröße nach Ozon
1	art. / diabet. (Hundebiss)	32 cm <sup>2</sup>	14 d	St. aureus	iliaco-fem. Prothesenbypass	10 min 3 x / Woche	abgeschlossen nach 72 d	
2	diabetisch	19 cm <sup>2</sup>	59 d	E. faecalis E. faecium	mechanisches Débridement	10 min 3 x / Woche	35 d	4 cm <sup>2</sup>
3	venös	57 cm <sup>2</sup>	52 d		Varizensanierung	5 min 2 x / Woche	46 d	9 cm <sup>2</sup>
4	arteriell	51 cm <sup>2</sup>	73 d	St. aureus	fem-poplit. Bypass	10 min 2-3 x / Woche	32 d	43 cm <sup>2</sup>
5	arteriell	24 cm <sup>2</sup>	35 d		Stent A.fem. superfic.	10 min 2 x / Woche	abgeschlossen nach 51 d	
6	venös	16 cm <sup>2</sup>	59 d		Varizensanierung	5 min 2 x / Woche	abgeschlossen nach 30 d	
7	arteriell	67 cm <sup>2</sup>	45 d	St. aureus Pseudom. aeruginosa	iliaco-fem. Bypass	10 min 2 x / Woche	72 d	13,5 cm <sup>2</sup>
8	art. / diabet.	12 cm <sup>2</sup>	27 d		fem-poplit. Bypass	10 min 3 x / Woche	abgeschlossen nach 24 d	
9	diabetisch	36 cm <sup>2</sup>	49 d	MRSA E. faecium	mechanisches Débridement	5 min 3 x / Woche	37 d	10 cm <sup>2</sup>
10	arteriell	19 cm <sup>2</sup>	22 d		Protravasintherapie	10 min 2 x / Woche	abgeschlossen nach 28 d	

### Schlussfolgerung

Die positiven therapeutischen Effekte von Ozon in der medizinischen Anwendung sind nachgewiesen und werden in vielfältiger Form bereits genutzt. Die lokale Ozonapplikation in der Wundbehandlung wurde bisher nur in einzelnen Kasuistiken bzw. an Hand weniger Fallkontrollstudien mit geringen Patientenzahlen beschrieben.

In der dargestellten Pilotstudie mit zehn Patienten konnte ausnahmslos ein positiver Effekt der lokalen Ozonbegasung in der Behandlung von Beinulzera verschiedener Genesen aufgezeigt werden. Somit ist eine begünstigende Wirkung dieser Behandlungsform bei der Konditionierung und Wundheilung chronischer und superinfizierter Problemwunden als wahrscheinlich anzusehen.

Hervorzuheben ist, dass die regelmäßige Anwendung als Zusatztherapie der modernen Wundversorgung fungiert. Nachteilig ist die derzeitige lange

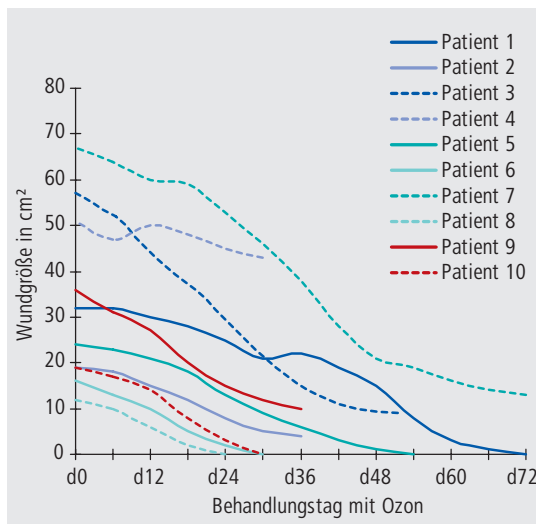
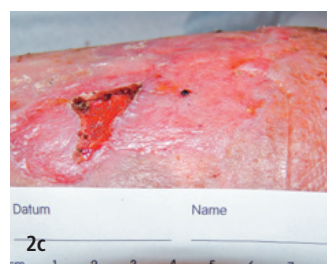
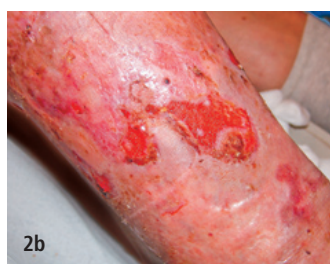
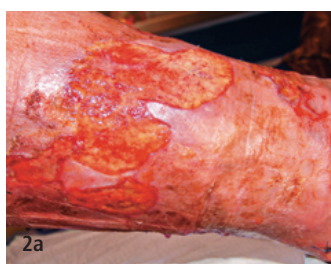

Abb. 1  
Wundheilungsverlauf unter lokaler Ozontherapie

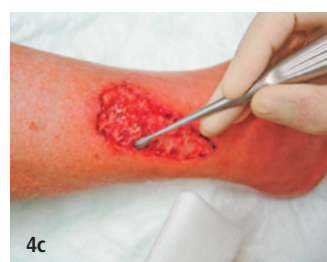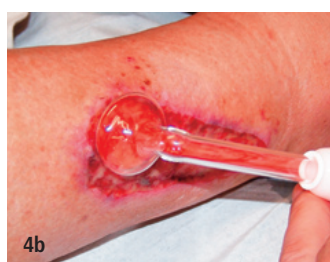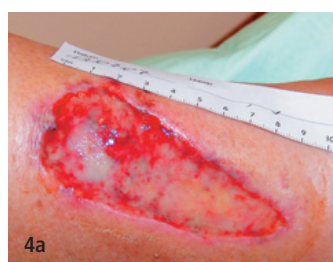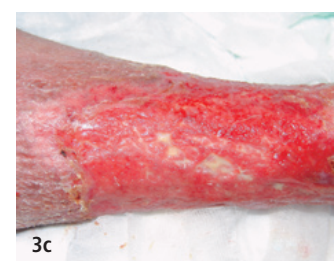
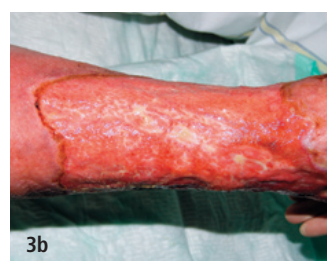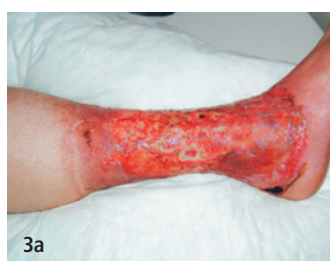Applikationszeit des Verfahrens. Gleichwohl geben die gewonnenen Daten Anlass zu ausgedehnteren Anwendungen und weiterführenden Studien. ■

### Exemplarische Behandlungsverläufe

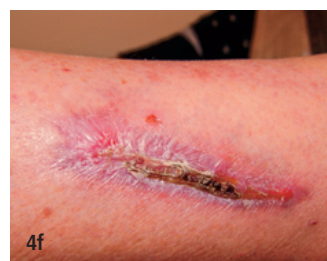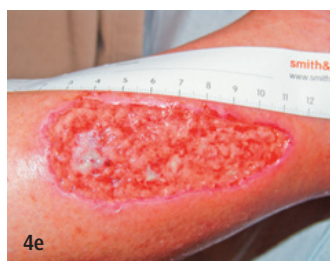

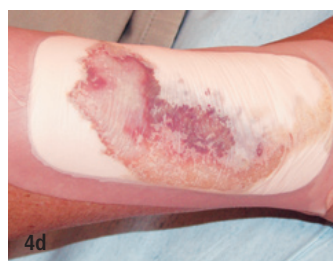
2a Ulcus cruris venosum, Z. n. Varizensanierung, Tag 1  
2b fortschreitende Epithelisierung, Tag 23  
2c fast vollständige Epithelisierung, Tag 34

3a zirkuläres Ulcus cruris arteriosum, Z. n. Revaskularisation, Tag 1  
3b gereinigte Wunde nach zusätzlicher Behandlung mit TenderWet, Tag 21  
3c zunehmende Granulation und Beginn der Epithelisierung, Tag 39



4a arteriell/diabetisches Ulcus cruris, entstanden durch Hundebissverletzung, Z. n. Bifurkationsprothese, Tag 1  
4b Applikator bei der Anwendung, Tag 4  
4c Wunddebridement, Tag 11  
4d zusätzliche Wundkonditionierung durch feuchte Wundbehandlung, Tag 15  
4e zunehmende Granulation, Tag 15  
4f fast vollständig abgeheilte Wunde, Tag 66



F. Lang, Krankenhaus Leonberg, Klinikverbund Südwest, H. Röthel, cmc medical information, Heidenheim

# Praktische Aspekte der lokalen Wundtherapie: der Wundverband (II)

Der zweite Teil behandelt drei überaus wichtige Maßnahmen im Rahmen der lokalen Wundtherapie: die Inspektion der Wunde, das Débridement bzw. die Reinigung und die Infektionskontrolle. Können diese Maßnahmen nicht zufriedenstellend ausgeführt werden, ist mit weiteren Heilungsverzögerungen zu rechnen.

In Teil I (Ausgabe 2/2008) wurden allgemeine Grundsätze sowie die Vorbereitungen zum Wundverband/Verbandwechsel erörtert:

- Zuständigkeit und fachliche Qualifikation
- wichtige, unerlässliche Hygieneregeln
- Notwendigkeit der Patientencompliance
- Grundsätze der schmerzarmen und schonenden Wundbehandlung

## Entfernen des Verbandes

Zur Verbandentfernung sind zunächst unsterile Einmalhandschuhe anzuziehen. Anschließend wird die Verbandfixierung entfernt und in das verschließbare Abwurfbehältnis abgeworfen.

Mit einer sterilen Pinzette wird dann vorsichtig die Wundaufgabe entfernt. Lässt sich die Wundaufgabe nicht abnehmen, weil sie mit der Wunde verklebt ist, darf sie auf keinen Fall abgerissen werden. Sie ist mit sterilem Wasser oder Ringerlösung so lange zu befeuchten, bis sich die Verklebung gelöst hat.

Im Falle einer verklebten und eingetrockneten Wundaufgabe hat man sich jedoch darüber im Klaren zu sein, dass mit dem Verkleben und Eintrocknen Zellen irreversibel geschädigt worden und abgestorben sind. Sie werden auch durch das Aufweichen nicht wieder lebendig, aber immerhin können dem Patienten durch das Aufweichen Schmerzen erspart werden.

Gerade im Falle der chronischen Wunde, bei der die Zellneubildung nur ganz zögerlich vonstatten geht, ist es natürlich bedauerlich, wenn durch ein Verkleben und Eintrocknen des Verbandes das wenige Zellwachstum immer wieder gestört und die Wundheilung in ihre anfängliche Entzündungsphase zurückgeworfen wird, noch dazu dieser gravierende Störfaktor der Wundheilung problemlos durch die Anwendung nicht verklebender, hydroaktiver Wundaufgaben ausgeschaltet werden kann. Ein „Verkleben“ ist nur in seltenen Fällen therapeutisch gewünscht, so z. B. bei der Konditionierung von Granulationsgewebe als Vorbereitung für eine Hauttransplantation. Diese Konditionierung erfolgt jedoch mithilfe spezieller Schaumstoffverbände, in die Granulationsgewebe dosiert einwachsen kann, und hat nichts zu tun mit dem unkontrollierten Verkleben z. B. von Mullverbandstoffen.

Beim Entfernen wird die Wundaufgabe auf Anzeichen von Eiter und sonstigen Belägen kontrolliert und in das Abwurfbehältnis entsorgt. Die benutzte Pinzette ist in die mit Desinfektionslösung gefüllte Entsorgungsbbox abzulegen.

Dann folgt der Handschuhwechsel zu sterilen Einmalhandschuhen. Die Hygienevorschriften sehen hier eine erneute Händedesinfektion vor, was aber in der Praxis meist nicht befolgt wird. Ein oft genannter Grund hierfür ist, dass das Anziehen der sterilen Handschuhe mit „feuchten Händen“ schwierig ist. Dem könnte jedoch durch eine verlängerte Einwirkzeit abgeholfen werden.

## Inspektion der Wunde

Vor allem, wenn Wunden schon monate- oder jahrelang bestehen, ist es auch für den erfahrenen Arzt nicht immer einfach, den Status der chronischen Wunde und das Stadium der Wundheilung richtig einzuschätzen. Denn eine zeitgerechte Wundheilung, in der die einzelnen Phasen der Reinigung, des Aufbaus von Granulationsgewebe sowie der Epithelisierung eindeutig zu erkennen sind, ist bei chronischen Wunden sehr selten. Zumeist finden sich in der chronischen Wunde alle Zustände: nekrotisches Gewebe, Granulationsinseln und spärlich Epithel an den häufig eingezogenen Wundrändern.

Hilfreich kann beim Assessment in diesen Fällen die Anwendung eines Farbschemas sein, das vor Jahren Praktiker in Holland (Westerhof et al.) entwickelt haben. Das Farbschema (Abb. 1) umfasst schwarz/gelb für die Reinigungsphase bzw. die anhaltende Gewebeerstörung (schwarze Nekrosen, gelbe, eitrig-fibrinöse, schmierige Beläge), rot für die Granulationsphase und rosa für die Epithelisierungsphase. Bei der Farbe Rot ist praxisgerecht sicherlich noch weiter zu unterscheiden in hellrot bei einem gut vaskularisierten und damit gut durchbluteten Granulationsgewebe und in gelblich-rot mit schwammiger Konsistenz bei einer ungesunden Granulation. Entsprechend dem Anteil der Farben in der Wunde lässt sich dann der Wundstatus einschätzen und die Therapie danach planen. Dominieren beispielsweise die Farben Schwarz/Gelb, ist die Wunde eindeutig noch in der Reinigungsphase und braucht aktive Hilfe von außen, um mit der Gewebeerstörung und



Für die Autoren:  
Friedhelm Lang,  
Bereichsleitung,  
Krankenhaus Leonberg,  
Klinikverbund Südwest,  
Rutesheimer Straße 50  
71229 Leonberg



den daraus resultierenden „Aufräumarbeiten“ fertig zu werden. Insgesamt sind bei der Inspektion der Wunde zu beurteilen:

- Wundgröße, Wundtiefe, Unterminierung usw. (Hat sich die Wunde seit dem letzten Verbandwechsel vergrößert/verkleinert?)
- Ausmaß und Beschaffenheit von Belägen und Nekrosen (schwarz, ledrig, Schorf, schmierig, eitrig?)
- Beschaffenheit des Exsudats (serös, blutig) und Ausmaß der Exsudation/Sekretion (stark sezernierend, Wunde am Austrocknen)
- Vorhandensein und Beschaffenheit der Granulation (kein Granulationsgewebe vorhanden, blass, schwammig, rosa, rot, fest)
- Umfang der Epithel(saum)bildung
- Grad der Blutungsneigung
- Schmerzhaftigkeit der Wunde
- Infektionsanzeichen (Schwellung, Rötung, gelbliche oder grünliche schmierige Beläge, Geruch)

Die schriftliche Dokumentation des Wundzustandes erfolgt jedoch erst nach Beendigung des Verbandwechsels, damit keine Unterbrechung entsteht, die die Sterilkette gefährden könnte. Gegebenenfalls aber kann die zweite Person ein (digitales) Foto von der Wunde anfertigen, was insgesamt die Wunddokumentation erheblich sicherer und aussagekräftiger machen würde.

### Reinigung der Wunde

Chronische Wunden stellen zumeist das letzte Stadium einer fortschreitenden Gewebeerstörung dar, ausgelöst durch venöse, arterielle oder stoffwechselbedingte Gefäßleiden, durch Druckschädigungen der Haut, Strahlenschäden oder Tumoren. Alle Gefäßschädigungen, auch wenn sie unterschiedliche Ursachen

## Kausaltherapien bei häufigen Ulzerationen

Tab. 1

### Ulcus cruris venosum

- Kompressionsverband
- Maßnahmen der Venenchirurgie

### Ulcus cruris arteriosum

- Revaskularisierung durch gefäßchirurgische Verfahren sowie medikamentöse Therapie
- allgemeine Durchblutungsförderung, z. B. Gefäßstraining, Beintiefelager
- Risikofaktoren für pAVK ausschalten, z. B. Blutdruck senken, Rauchen und Alkoholkonsum meiden

### Diabetisches Ulkus (angiopathisch)

- Maßnahmen wie arterielles Ulkus, zusätzlich normnahe Blutzuckereinstellung

### Diabetisches Ulkus (neuropathisch)

- vollständige Druckentlastung bis zur Abheilung (Gehhilfen, Rollstuhl, Spezialschuhe, Bettruhe)
- normnahe Blutzuckereinstellung

### Dekubitus

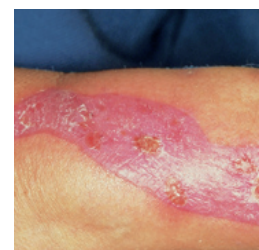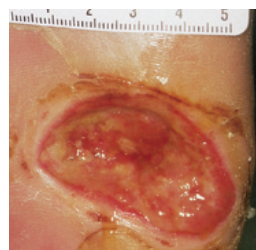
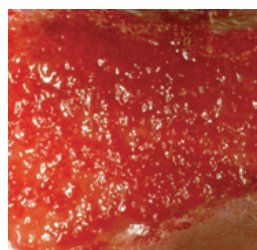
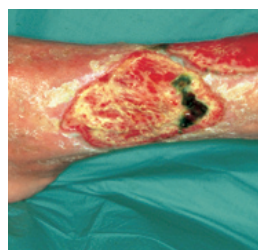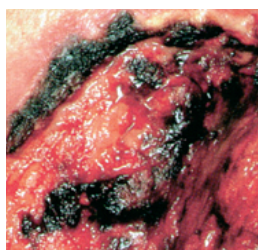- vollständige Druckentlastung bis zur Abheilung

haben, münden letztlich in Ernährungsstörungen des Hautgewebes mit zunehmender Hypoxie und Ischämie, was dann den Zelltod mit Nekrosenbildung zur Folge hat. Um eine chronische Wunde zum Abheilen zu bringen, müssen deshalb zum einen die auslösenden Ursachen wie beispielsweise eine chronisch venöse Insuffizienz therapeutisch angegangen werden (Tab. 1) und zum anderen die Wunde so schnell wie möglich mithilfe geeigneter Reinigungsmaßnahmen von den wundheilungsstörenden Nekrosen und Belägen befreit werden.

Als mögliche Verfahren bieten sich hierzu das chirurgische, physikalische und enzymatische Débridement an. Da die einzelnen Verfahren auf sehr unterschiedliche Art und Weise zum Ziel des Débridements führen (Tab. 2), nämlich möglichst schnell eine saubere Wunde zu erhalten, ist es erforderlich, Auswahlkriterien festzulegen und die Verfahren im Hinblick auf ihre indikationsbezogene Eignung zu betrachten. Insbeson-

## Farbschema zur Beurteilung des Wundzustandes (nach Westerhof et al.)

Abb. 1



### Reinigungsphase:

#### Schwarz-Gelb

Eine Unterstützung der körpereigenen Reinigung von außen ist dringend erforderlich → z. B. durch chirurgisches Abtragen der Nekrosen, Aufweichen der Beläge durch Feuchtvbände usw.

### Granulationsphase:

#### Frischrot

Die Bildung von Granulationsgewebe kommt gut voran → durch Wundverband feuchtes Wundmilieu aufrechterhalten, Wunde vor dem Austrocknen und vor Sekundärinfektionen schützen.

#### Gelblich Rot

Die Bildung von Granulationsgewebe stagniert → Behandlung überprüfen, mögliche Störfaktoren wie mangelnde Durchblutung, Druckeinwirkung, Malnutrition usw. überprüfen.

### Epithelisierungsphase:

#### Rosa

Eine Spontanepithelisierung findet von den Wundrändern her statt → mit feuchter Wundbehandlung weiter fördern.

	Charakteristik	Vorteile	Probleme
<b>chirurgisch</b>	Abtragen von Nekrosen und Fibrinbelägen mithilfe von Skalpell, Schere, scharfem Löffel oder Laser unter OP-Bedingungen bzw. stationär/ambulant	<ul style="list-style-type: none"> <li>– selektiv, kaum Schädigung gesunden Gewebes</li> <li>– effiziente und schnellste Infektionsbekämpfung</li> <li>– gründlichste initiale Reinigung, sodass die Dauer der Wundheilung dadurch ggf. verkürzt wird</li> </ul>	<ul style="list-style-type: none"> <li>– belastend durch erforderliche Anästhesie</li> <li>– bei mangelhafter Durchführung auf der Station ggf. schmerzhaft für den Patienten, Gefahr von Blutungen</li> </ul>
<b>physikalisch</b>	Aufweichen und Ablösen von Nekrosen und Fibrinbelägen durch eine feuchte Wundbehandlung mithilfe hydroaktiver Wundauflagen	<ul style="list-style-type: none"> <li>– selektiv, da nur devitalisiertes Gewebe aufgeweicht und abgeräumt wird</li> <li>– zellschonend durch feuchtes Wundmilieu</li> <li>– sicher und „nebenwirkungsfrei“</li> <li>– einfach durchzuführen, auch im ambulanten stationären Bereich</li> <li>– wenig oder keine Schmerzen verursachend</li> </ul>	<ul style="list-style-type: none"> <li>– nimmt Zeit in Anspruch, woraus sich bei bestimmten Wundzuständen Risiken ergeben können (Infektionsausbreitung insbesondere bei arteriellen und diabetischen Ulzerationen)</li> </ul>
<b>enzymatisch</b>	Ablösen von Fibrinbelägen und dünner nekrotischer Schichten (weniger geschlossene Nekrosen) durch verschiedene Enzympräparate	<ul style="list-style-type: none"> <li>– bei richtiger Wahl des Präparates entsprechend dem Wundzustand effiziente Ablösung/Abdauung der Beläge</li> </ul>	<ul style="list-style-type: none"> <li>– ist nicht so schnell und selektiv wie ein chirurgisches Débridement, deshalb sind mögliche Risiken analog dem physikalischen Débridement zu beachten</li> <li>– bei nicht exakter indikationsgerechter Applikation unerwünschte Wirkungen möglich</li> </ul>

dere sind die Kontraindikationen für ein chirurgisches Débridement zu beachten, die sich vor allem bei multimorbiden Alterspatienten ergeben, beispielsweise durch eine Marcumar- bzw. Heparintherapie, bei Fieber, Stoffwechselentgleisungen usw.

Im Rahmen des Wundverbandes und Verbandwechsels genügt bei unproblematischen Wundzuständen eine Reinigung mit einem sterilen Tupfer oder einem sterilen Watteträger von innen nach außen. Nach neuesten Empfehlungen werden auch infizierte bzw. septische Wunden von innen nach außen gereinigt, gegebenenfalls unter Anwendung eines gut verträglichen Antiseptikums, um eine erneute Keimeinschleppung in die Wunde zu verhindern.

Mechanisch lassen sich Beläge und devitalisiertes Gewebe mit Skalpell, Schere oder einem scharfen Löffel abtragen. Vorzuziehen ist möglichst ein Skalpell, weil damit am selektivsten gearbeitet werden kann und gesundes Gewebe nicht traumatisiert wird. Bei Verwendung von Scheren und scharfen Löffeln, die nicht selten stumpf sind, kann eine Quetschung gesunden Gewebes nicht ausgeschlossen werden. Ebenso sollte ein „Rumschnipseln“ an der Wunde mit ungeeigneten Instrumenten der Vergangenheit angehören.

Zur Stillung von Blutungen sind mit Kochsalzlösung getränkte Tupfer bzw. kleine Klemmen bereitzuhalten. Des Weiteren ist für eine sichere Schmerzausschaltung zu sorgen, entweder mit Analgetika, i. m. oder i. v. verabreicht, oder als problemlose Alternative mit lokal-anästhesierenden Cremes, die um den Wundrand und auf die Wundfläche aufgetragen werden (siehe auch

Teil I). Bei beiden Möglichkeiten ist die Einwirkzeit zu beachten. Ein aufwendiges Débridement hat unter OP-Bedingungen zu erfolgen.

Das Débridement beginnt mit der Entfernung von totem Gewebe bzw. der Auflagerungen in der Mitte der Wunde. Es wird tangential, also flächig Schicht für Schicht abgetragen, damit der tiefere Wundbereich nicht mit Keimen der Oberfläche infiziert wird.

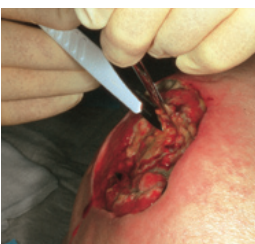Insgesamt ist ein äußerst vorsichtiges Vorgehen angezeigt, um Verletzungen von gesundem Gewebe wie auch stärkere Blutungen zu vermeiden. Das scharfe Débridement ist sofort zu stoppen, wenn

- stärkere Blutungen auftreten,
- ein größeres Gefäß erreicht wird,
- man auf einen Abszess stößt,
- der Patient über starke Schmerzen klagt.

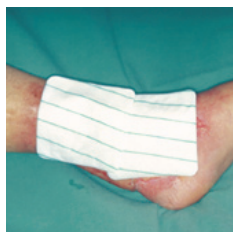Je nach dem Zustand der Wunde und der Menge an Nekrosen ist unter Umständen ein schrittweises Abtragen in mehreren Sitzungen erforderlich, um das Blutungsrisiko zu minimieren. Das chirurgische Abtragen kann erleichtert werden, wenn die Beläge durch hydroaktive Wundauflagen vorher aufgeweicht wurden.

Nach dem Débridement empfiehlt sich eine Versorgung der Wunde mit den Calciumalginat-Kompressen Sorbalgon, die über blutstillende Eigenschaften verfügen und dabei gleichzeitig eine feuchte Wundbehandlung sicherstellen.

Gerade bei multimorbiden Alterspatienten mit chronischen Wunden ist eine physikalische Wundreinigung mithilfe hydroaktiver Wundauflagen oft die Therapie der Wahl. Sie unterstützt die autolytischen, also kör-



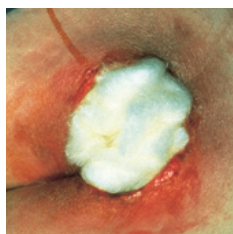**Abb. 2**  
Das Abtragen von Nekrosen und Belägen erfolgt am besten mit einem Skalpell, um Gewebequetschungen zu vermeiden.



#### TenderWet – zur unübertroffenen effizienten Reinigung

TenderWet hat einen Saugkern aus Polyacrylat-Superabsorber-Partikeln, die vor der Anwendung mit Ringerlösung aktiviert werden. Daraus ergibt sich eine Saug-/Spülvirkung, durch die Wunden rasch gereinigt werden, sodass nachfolgend Granulationsgewebe aufgebaut werden kann. Hinzu kommt, dass TenderWet wundheilungsstörende Metalloproteasen im Saugkern bindet (siehe S. 14). TenderWet hat keine Kon-

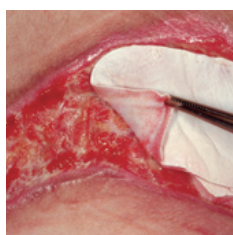
traindikationen und ist für die Reinigung aller Wundzustände – auch infizierter Wunden – geeignet. TenderWet und TenderWet 24 stehen in bereits aktivierter Form als TenderWet active cavity und TenderWet 24 active gebrauchsfertig mit Ringerlösung getränkt zur Verfügung. Die „active“-Wundkissen können einfach und Zeit sparend sofort appliziert werden.



#### Sorbalgon – nach dem Débridement / für zerklüftete Wunden

Sorbalgon ist eine locker gelegte Kompresse aus hochwertigen Calciumalginat-Fasern mit blutstillenden Eigenschaften, weshalb sie sich besonders gut zur Wundversorgung nach einem chirurgischen Débridement eignet. Da sich Sorbalgon bei Kontakt mit Blut und Sekret in eine gelartige Struktur umwandelt, verklebt Sorbalgon nicht mit der Wunde und lässt sich schmerzfrei entfernen. Dies ist insbesondere bei

debridierten Wunden, aber auch bei Wundtamponaden für den Patienten von großem Vorteil. Sorbalgon ist außerdem das ideale Tamponiermaterial bei tiefen zerklüfteten Wunden. Da sich Sorbalgon bei der Gelumwandlung an die Wundflächen anpasst, werden Keime auch in der Tiefe aufgenommen und sicher eingeschlossen, was dazu beiträgt, Rekontamination zu vermeiden.



#### PermaFoam – zur raschen Exsudatregulierung

Der Schaumverband PermaFoam ist eine Kombination zweier unterschiedlich strukturierter Schaumstoffe. Die Saugschicht aus hydrophilen Polyurethan-Polymeren kann Flüssigkeit bis zum Neunfachen ihres Eigengewichtes in ihren Polymerketten einlagern. Dabei verfügt die Polymermatrix über einen einzigartigen Porengradienten, was eine hohe Kapillarwirkung erzeugt. Dies bewirkt, dass Exsudat rasch in die Tiefe

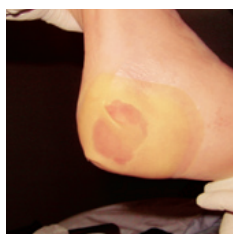
des Saugkörpers geleitet wird, sorgt aber auch für eine hohe Retention zur sicheren Flüssigkeitsbindung. Wundsekret drückt auch unter Belastung nicht zurück, was u. a. Wundränder vor Mazeration schützt. Neben der Reinigung oberflächlicher, stark bis mäßig sezernierender Wunden eignet sich PermaFoam auch zur Wundkonditionierung.



#### Atrauman Ag – für infektionsgefährdete und infizierte Wunden

Atrauman Ag ist eine Salbenkompressen mit sicherer, lang anhaltender antibakterieller Wirkung. Sie besteht aus einem weitmaschigen hydrophoben Textil aus Polyamid, das mit metallischem Silber ummantelt und zusätzlich mit einer Salbenmasse imprägniert ist, die die Wundränder pflegt. Die Silberionen sind chemisch fest an das Trägermaterial gebunden, woraus eine nachgewiesene gute Gewebeverträglich-

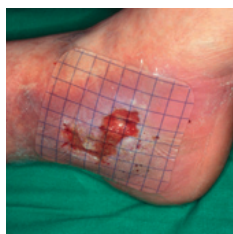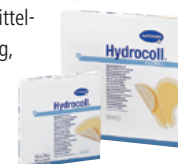keit mit nur geringer Zytotoxizität resultiert. Atrauman Ag hat ein breites antibakterielles Wirkspektrum, das grampositive wie -negative Bakterienstämme umfasst, und ist indiziert bei infizierten und infektionsgefährdeten Wunden. Atrauman Ag lässt sich ohne Wirkungsverlust mit anderen Wundauflagen als Sekundärverband kombinieren.



#### Hydrocoll – zur Verbesserung der Mikrozirkulation

Hydrocoll ist ein selbsthaftendes Hydrokolloid-Verband mit besonders saug- und quellfähigen Hydrokolloiden, kombiniert mit einer keimdichten Deckschicht. Da überschüssiges, keimbelastetes Wundexsudat mit dem Saug- und Quellvorgang rasch in die hydrokolloiden Anteile des Verbandes aufgenommen wird, kommt es zu einer schnellen und guten Wundreinigung mit der Folge, dass mit zunehmender Reinigung auch

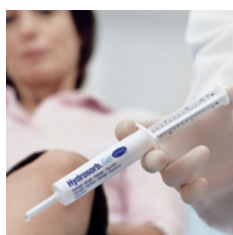die Mikrozirkulation angeregt wird. Hydrocoll zählt zu den semiokklusiven Systemen und sollte nicht bei infizierten Wunden angewendet werden. Hydrocoll ist indiziert bei Wunden mit mittelstarker bis schwacher Sekretion zur Reinigung, vor allem aber auch zur Konditionierung. Hydrocoll ist atraumatisch und lässt sich im Gelzustand in einem Stück entfernen.



#### Hydrosorb – zum Aufweichen von Belägen

Hydrosorb ist ein bereits fertiges, saugfähiges Gel aus Polyurethan-Polymeren, in die ein hoher Wasseranteil eingelagert ist, durch den die Wunde zuverlässig mit Feuchtigkeit versorgt wird. Hydrosorb ist somit die ideale Wundauflage zum Feuchthalten von Granulation und Epithel, für die Reinigungsphase ist die Ansauggeschwindigkeit des Gels zu gering. Dank des hohen Wasseranteils eignet sich aber Hydrosorb gut

dazu, geschlossene Nekrosen aufzuweichen, um deren chirurgisches Abtragen zu erleichtern (siehe auch Kasuistik). Dies kann insbesondere bei alten Patienten im schlechten Allgemeinzustand von großem Vorteil sein, weil sich das Débridement schonend durchführen lässt. Während der „Aufweichphase“ lässt sich die Wunde durch das transparente Gel hindurch sicher beobachten.



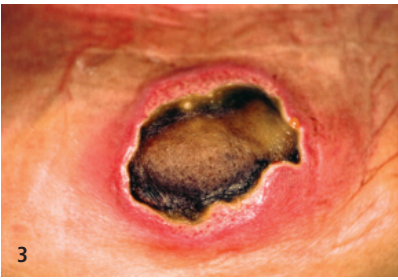#### Hydrosorb Gel – zur Rehydrierung trockener Wunden

Hydrosorb Gel ist ein klares, visköses und steriles Gel auf der Basis von Carboxymethylcellulose, Ringerlösung und Glycerin. Die Komponenten gewährleisten eine kontinuierliche und ausreichende Abgabe von Feuchtigkeit an die trockene Wunde. Dadurch werden fibrinöse und nekrotische Beläge aufgeweicht und abgelöst. Das autolytische Débridement wird wirkungsvoll unterstützt, die physiologische Sekre-

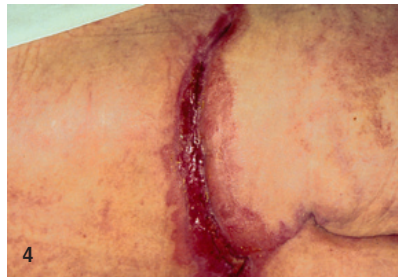
tion kommt wieder in Gang. Die in der Ringerlösung enthaltenen Elektrolyte wie Natrium, Kalium und Calcium tragen zur Zellproliferation bei. Hydrosorb Gel steht in praktischen Dosierspritzen à 8 und 15 g zur Verfügung, die eine einfache Applikation bei allen Wundzuständen sichern. Anders als Tuben, kann die Spritze mit Hydrosorb Gel effektiv entleert werden.







**Abb. 3**  
Trochanter-Dekubitus mit Lokalinfection mit deutlich sichtbarer Rötung und Ödem (glänzende Haut) sowie schwarz-gelbe Nekrosekruste.



**Abb. 4**  
Lokalinfection mit *Candida albicans* (Soor); typisch ist die Rötung dicht am Ulkusrand.

pereigenen Reinigungsmechanismen in vielerlei Hinsicht, wobei der größte Vorteil darin liegen dürfte, dass durch das feuchte Wundmilieu die für die Reinigung und Proliferation zuständigen Zellen geschont und in ihrer Aktivität gefördert werden. Wie sich die einzelnen hydroaktiven Wundauflagen zur Wundreinigung eignen, ist in Tabelle 3 (Seite 29) dargestellt.

Zur effizienten Wundreinigung tragen auch Spülungen mit Ringerlösung bei. Die Spülflüssigkeit wird steril in eine Spritze aufgezogen – je nach Wundtiefe und Wundzustand 10 bis 20 ml – und die Wunde mit leichtem Druck gespült. Bei tieferen, zerklüfteten Wunden erfolgt die Spülung über eine Knopfsonde oder einen kurzen Katheter. Die Flüssigkeit kann entweder mit Kompressen oder einer Nierenschale aufgefangen werden. Nach dem Spülen wird die Wundumgebung mit sterilen Kompressen sorgfältig getrocknet.

Bei Bedarf, z. B. bei eventueller Kontamination während der Reinigungsarbeiten, erfolgt nochmals ein Handschuhwechsel.

### Infektionskontrolle

Die folgenschwerste Störung der Wundheilung ist die Infektion. Die Wunde schmerzt, ist entzündet und nässt. Die verschiedenen Erregerarten lösen spezifische Gewebsreaktionen aus, die das klinische Erscheinungsbild der Infektion prägen. Zum Beispiel weisen pyogene Infektionen im Falle einer *Pseudomonas-aeruginosa*-Infektion eine typisch blaugrüne Farbe und einen süßlichen Geruch auf, putride Infektionen haben ein typisch jauchigen Gestank. Allgemeine Symptome sind Fieber und Schüttelfrost, Leukozytose sowie eine Schwellung der regionären Lymphknoten.

Die zuverlässigste Absicherung der Diagnose ist eine Keimspektrum- und Resistenzbestimmung, die auch zur Erstellung eines Antibiogramms benötigt wird. Die Abstriche hierzu sind aus der Tiefe der Wunde und von den Wundrändern zu entnehmen, da sich an diesen Stellen die Infektionserreger konzentrieren. Abhängig vom klinischen Zustand kann also dabei eine Zahl von  $10^5$  Keimen pro Gramm Gewebe als ungefähre Richtschnur für eine therapiebedürftige Infektion gelten.

Um eine Ausweitung einer lokalen Infektion in eine systemische Infektion zu verhindern, ist es jedoch von größter Wichtigkeit, bereits im Stadium einer „kritischen Kolonisation“ zu handeln und eine Desin-

fektion mit nicht zytotoxischen Antiseptika vorzunehmen. Allerdings ist gerade das Erkennen beginnender Infektionen mit Schwierigkeiten verbunden, weil eindeutige Symptome noch fehlen. Gerötete, überwärmte und ödematöse Wundränder sowie sich verstärkende Wundschmerzen sind immer ernst zu nehmende Anzeichen. Tritt Eiter auf, ist dies bereits ein eindeutiges Infektionszeichen.

Antiseptika, die auch als Antiinfektiva bezeichnet werden, können mithilfe lokal wirkender chemischer Substanzen Mikroorganismen abtöten bzw. inaktivieren oder in ihrer Vermehrung hemmen. Dadurch sind sie mehr oder weniger ausgeprägt zelltoxisch, sodass für jeden Behandlungsfall das am besten geeignete Wundantiseptikum auszuwählen ist. Eine risikominimierte Anwendung von Antiseptika setzt also immer zuerst voraus, dass der Anwender über die speziellen Eigenschaften der gewählten Substanz und deren Auswirkungen auf die Wundheilung bzw. auf die für die Wundheilung wichtigen Zellen gründlich informiert ist.

Im Allgemeinen gilt, dass sich die Behandlung mit Antiseptika so kurz wie möglich gestalten sollte. Antiseptika sind abzusetzen, sobald die klinischen Zeichen der Infektion abklingen, wie z. B. nachlassende Sekretion, Schwellung oder Schmerzhaftigkeit. Der Behandlungsfortschritt ist täglich bzw. bei jedem Verbandwechsel sorgfältig zu bewerten und gegebenenfalls durch eine mikrobiologische Diagnostik nachzuweisen.

Vor allem bei chronischen Wunden ist in der Praxis nicht selten zu beobachten, dass die antiseptische Behandlung ohne Berücksichtigung etwaiger Therapieerfolge über Wochen und Monate unkritisch fortgesetzt wird. Während im Stadium der Infektion die Störungen der sensiblen Wundheilungsvorgänge durch die relativ zelltoxischen Antiseptika zu vernachlässigen sind, da sie durch die Bakterien(gifte) bereits massiv gestört sind, birgt der Langzeitgebrauch ein erhebliches Schädigungspotenzial in sich. Die unerwünschten Wirkungen der Substanzen verstärken die schlechte Heilungstendenz chronischer Wunden signifikant, können aber auch Kontaktallergien auslösen.

Hinzu kommt, dass die Langzeitanwendung von Antiseptika oft als eine ausreichende und sichere Wundbehandlungsmethode eingeschätzt wird, sodass nichts unternommen wird, die eigentlichen Ursachen der schlechten Wundheilung zu diagnostizieren und zu behandeln.

Eine routinemäßige, prophylaktische Anwendung von Antiinfektiva aus Angst vor Infektionen gilt heute als obsolet, ebenso die lokale Anwendung von Antibiotika. Deren Problematik liegt insbesondere darin, dass ausreichende Wirkstoffspiegel bis in die Tiefe der Wunde durch die verschiedensten Diffusionsbarrieren (Einfluss des Entzündungsgeschehens, Nekrosen, Eiter, pH-Wert der Wunde usw.) selten erreicht werden, wo-

mit ein beträchtliches Potenzial zur Resistenzbildung gegeben ist.

Demgegenüber ist die systemische Gabe von Antibiotika bei lokal fortschreitenden, tiefen und generalisierten Infektionen (Sepsis) eine absolute Notwendigkeit. Bei der Wahl des Antibiotikums ist das Erregerspektrum gemäß der Keimbestimmung und Resistenzprüfung zu berücksichtigen. Im Falle eines dramatisch verlaufenden Infektionsprozesses ist sofort eine empirische Initialtherapie einzuleiten, wobei sich Breitspektrum-Antibiotika bewährt haben. Die Therapie wird nach erfolgtem Antibiogramm und Resistogramm überprüft und gegebenenfalls entsprechend angepasst.

Insbesondere für das Stadium der kritischen Kolonisation sind silberhaltige Salbenkompressen wie Atrauman Ag eine wichtige Behandlungsoption. Atrauman Ag hat ein breites antibakterielles Wirkspektrum, das grampositive wie -negative Bakterien umfasst, und besitzt eine nachgewiesene gute Gewebeerträglichkeit mit nur geringer Zytotoxizität (siehe auch Seite 29).

Des Weiteren sind auch Wundspülungen eine geeignete Maßnahme zur Infektionsbekämpfung. Nebenwirkungsfreie Lösungen hierfür sind Ringerlösung oder steriles Wasser. Spülungen mit z. B. 3%igem Wasserstoffperoxyd oder physiologischer Kochsalzlösung sind vor allem im Dauergebrauch möglichst zu vermeiden. Beide haben ein zelltoxisches Potenzial, sodass Nutzen und Risiko gut abzuwägen sind.

### Beurteilung und Behandlung der Wundränder

Wie es die Ursachen chronischer Wunden erwarten lassen, zeigt zumeist auch die Wundumgebung Anzeichen der sich ausbreitenden Stoffwechselstörung. Zyanotische Farbveränderungen, Ödeme (erkennbar durch glänzende, gespannte Haut oder durch länger

bestehende Druckdellen) und Indurationen (Verhärtung, erkennbar an einer unphysiologischen Festigkeit des Gewebes) sind in ihrem Ausmaß zu evaluieren und in den Behandlungsplan einzubeziehen.

Besonders problematisch ist auch die Anfälligkeit der Wundumgebung für Ekzeme, vor allem bei venösen Ulzerationen. Das Ekzem kann auf eine Besiedelung der geschädigten Haut mit Bakterien und Pilzen (mikrobielles Ekzem) zurückzuführen sein oder eine Kontaktallergie auf topisch gegebene Medikamente darstellen.

Die Behandlung richtet sich nach den allgemeinen Grundsätzen der Ekzemtherapie: Das akute, nässende Ekzem wird feucht behandelt, beispielsweise mit Mullkompressen, die mit adstringierenden oder desinfizierenden Lösungen gut befeuchtet sind. Ein Austrocknen der Haut ist dabei jedoch zu verhindern.

Das subakute oder chronische Ekzem ist einer differenzierten Behandlung zu unterziehen, wobei ausschließlich allergenneutrale Salbengrundlagen und Substanzen zur Anwendung kommen dürfen. Bewährt hat sich dazu beispielsweise Pasta zinci und Unguentum leniens zu gleichen Teilen. Eine Dauertherapie mit kortikoidhaltigen Externa sollte dagegen wegen der drohenden Hautatrophie vermieden werden.

Geschädigte Wundränder können auch durch geeignete Wundaufgaben, die die Wundexsudation sicher aufnehmen, vor weiterer Mazeration geschützt werden. Ein Beispiel hierfür ist der Schaumverband PermaFoam. Er besteht aus zwei unterschiedlich strukturierten Schaumstoffen, woraus eine hohe vertikale Kapillarwirkung und ein hohes Zurückhaltevermögen (Retention) für Exsudat resultieren, das auch unter (Kompressions-) Druck erhalten bleibt. Damit kann aufgenommenes Exsudat nicht mehr in die Wunde zurückdrücken und die Wundränder mazerieren. ■

## Impressum

### Herausgeber:

PAUL HARTMANN AG  
Postfach 1420, 89504 Heidenheim  
Telefon: 0 73 21 / 36 - 0  
Fax: 0 73 21 / 36 - 3637  
http://www.hartmann.info

Verantwortlich i. S. d. P.: Kurt Röthel

**Expertenbeirat:** Prof. Dr. med. Günter Germann, Friedhelm Lang, Prof. Dr. med. Hans Lippert, Barbara Nusser, Prof. Dr. med. Walter O. Seiler, Prof. Dr. med. Helmut Winter

### Redaktion:

cmc centrum für marketing und communication gmbh, Erchenstraße 10, 89522 Heidenheim, Telefon: 0 73 21 / 93 98 - 0, Fax: 0 73 21 / 93 98 - 20, E-Mail: info@cmc-online.de

**Druck:** Geiselmann PrintKommunikation GmbH, 88471 Laupheim

### Bildnachweise:

S. Dalicho (S. 25), G. Germann (S. 11-13), M. Knestele (S. 9), F. Meuleineire (S. 19-21), H. Smola (S. 15-18), Science Photo Library (S. 1), alle anderen: PAUL HARTMANN AG

### Haftung:

Eine Haftung für die Richtigkeit der Veröffentlichungen können Herausgeber und Redaktion trotz sorgfältiger Prüfung nicht übernehmen. Mit Namen gekennzeichnete Artikel geben die Meinung des Verfassers wieder, die nicht mit der des Herausgebers identisch sein muss. Eine Gewähr für Angaben über Dosierungsanweisungen und Applikationsformen kann nicht übernommen werden. Derartige Angaben müssen vom Absender im Einzelfall anhand anderer verbindlicher Quellen auf ihre Richtigkeit überprüft werden.

### Copyright:

Alle Rechte, wie Nachdrucke, auch von Abbildungen, Vervielfältigungen jeder Art, Vortrag, Funk, Tonträger- und Fernsehsendungen sowie Speicherung in Datenverarbeitungsanlagen, auch auszugsweise oder in Übersetzungen, behält sich die PAUL HARTMANN AG vor.

### Manuskripte:

Für angenommene Arbeiten wird pro gedruckter Seite ein Honorar in Höhe von € 130,- bezahlt. Damit erwirbt die PAUL HARTMANN AG das Recht der Veröffentlichung ohne jegliche zeitliche und räumliche Begrenzung.

Nicht angenommene Arbeiten werden umgehend zurückgesandt, eine Haftung für die Manuskripte kann jedoch nicht übernommen werden.

Weitere Hinweise für Autoren auf der HARTMANN-Website unter [www.hartmann.info](http://www.hartmann.info).

### Aboservice:

Bestellungen für ein kostenloses Abonnement und Informationen über Adressänderungen richten Sie bitte an folgende Adressen:

Deutschland  
PAUL HARTMANN AG  
WundForum Aboservice  
Postfach 1420  
89504 Heidenheim  
Fax: 0 73 21 / 36-3624  
customer.care.center@hartmann.info

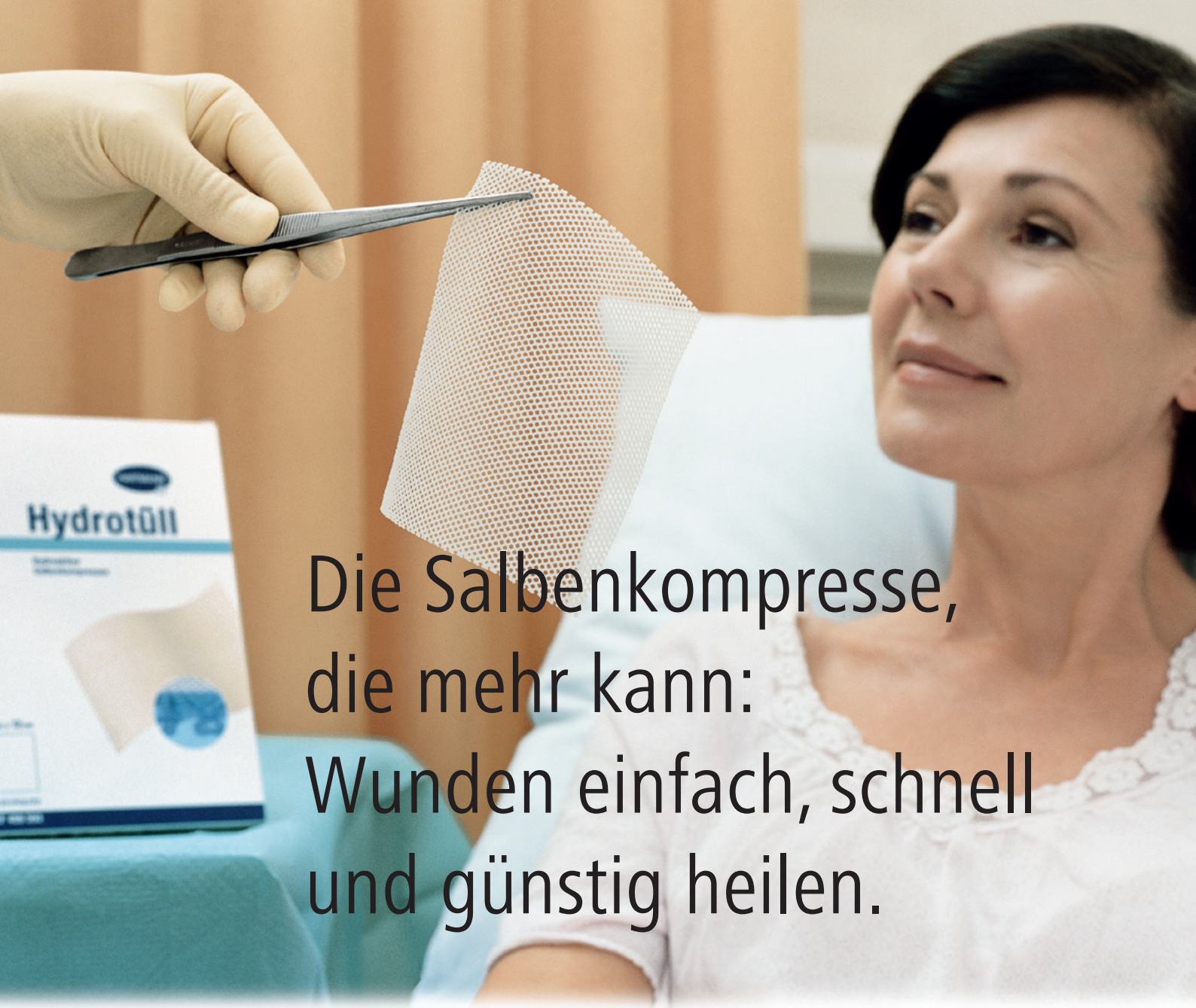Österreich  
PAUL HARTMANN Ges.mbh  
Frau Monika Maurer  
Industriezentrum NÖ-SÜD  
Postfach 110  
2355 Wiener Neudorf

Telefon: 0 22 36 / 6 46 30-15  
Fax: 0 22 36 / 6 46 30-17  
monika.maurer@hartmann.info


Schweiz  
IVF HARTMANN AG  
Frau Hildegard Reiner  
Frau Rosmarie Walter  
Victor-von-Brunns-Straße 28  
Postfach 634  
CH-8212 Neuhausen  
Telefon: 052 / 674 31 11  
Fax: 052 / 672 74 41  
hildegard.reiner@hartmann.info  
rosmarie.walter@hartmann.info

HARTMANN WundForum  
erscheint vierteljährlich.  
ISSN 0945-6015  
Ausgabe 3/2008






# Die Salbenkompressen, die mehr kann: Wunden einfach, schnell und günstig heilen.



Wabenstruktur der Trägermatrix  
verhindert Sekretstau



Hydrotüll-Salbe pflegt die Wundränder,  
während Hydrokolloidpartikel die Wunde  
feucht halten

Hydrotüll – die **neue** hydroaktive Salbenkompressen.

Die einfache Handhabung und die hervorragende Kombinierbarkeit mit anderen Standardauflagen macht Hydrotüll zur optimalen Salbenkompressen bei nahezu allen Wunden. Hydrotüll verklebt nicht mit Wunden und sorgt für ein optimal feuchtes Wundmilieu, wodurch Wunden effizient und schnell heilen können. Erhältlich in den Größen 15 x 20, 10 x 12 und 5 x 5 cm. Muster unter 01 80/2 30 42 75 (6 ct/Anruf aus dem Festnetz der Dt. Telekom, Mobilfunknetz kann abweichen). Überzeugen Sie sich.

**Sanft** – Pflegt den Wundrand

**Sicher** – Ungestörter Sekretabfluss

**Effektiv** – Schnelle Heilung durch feuchtes Wundmilieu

**Günstig** – Kostengünstig und kombinierbar

[www.hartmann.info](http://www.hartmann.info)



hilft heilen.